



UPPSALA
UNIVERSITET

Röntgenutlåtandet: talspråk eller skriftspråk?

Johan Wikström



UPPSALA
UNIVERSITET

Spelar språket någon roll?





UPPSALA
UNIVERSITET

Spelar språket någon roll?

- Tydlighet





UPPSALA
UNIVERSITET

Spelar språket någon roll?

- Tydlighet
- Läsbarhet





Spelar språket någon roll?

- Tydlighet
- Läsbarhet
- Förtroende





Spelar språket någon roll?

- Tydlighet
- Läsbarhet
- Förtroende

*Vad du ej klart kan säga, vet du ej:
med tanken ordet föds på mannens läppar:
det dunkelt sagda är det dunkelt tänkta.*





Spelar språket någon roll?

- Tydlighet
- Läsbarhet
- Förtroende

*Vad du ej klart kan säga, vet du ej:
med tanken ordet föds på mannens läppar:
det dunkelt sagda är det dunkelt tänkta.
skrivna*





Finn (minst) fem fel!

- DT hjärna: Utan kontrast. Jämförelse är gjord med CT skalle 2013-07-14. Mindre mängder blod finns kaudalt i operationsområdet, men ingen nämnvärd masseffekt. Ventriklarna har oförändrad vidd.



Skriv kortfattat (men fullständigt...)

Undvik onödiga ord

- "På aktuell undersökning ses inga tecken på expansivitet"






Skriv kortfattat (men fullständigt...)

Undvik onödiga ord

- ”På aktuell undersökning ses inga tecken på expansivitet”






Skriv kortfattat (men fullständigt...)

Undvik onödiga ord

- ”På aktuell undersökning ses **inga tecken på expansivitet**”





Skriv kortfattat (men fullständigt...)

Undvik onödiga ord

- ~~”På aktuell undersökning ses inga tecken på expansivitet”~~
- ”Ingen expansivitet”






Skriv kortfattat (men fullständigt...)

Undvik upprepningar

- ”Jämfört med föregående undersökning är status oförändrat utan nytillkomna förändringar”






Skriv kortfattat (men fullständigt...)

Undvik upprepningar

- ”Ingen blödning eller hematom”





Skriv kortfattat (men fullständigt...)

Undvik negering på detaljnivå

- ”I infra- och supratentoriell grå och vit substans ses ingen infarkt, blödning, demyeliniserande process, tumör eller abscess”



Skriv kortfattat (men fullständigt...)

Undvik negering på detaljnivå

- ~~”I infra- och supratentoriell grå och vit substans ses ingen infarkt, blödning, demyeliniserande process, tumör eller abscess”~~
- ”Inga parenkymförändringar”



Skriv kortfattat (men fullständigt...)

Undvik negering på detaljnivå

- ”Såväl sidoventriklar som tredje och fjärde ventrikeln har normal vidd utan tecken på hydrocephalus. Basala cisterner inkl. den suprasellära cisternen, cisterna ambiens och den cerebellopontina cisternen är normalvida.”



Skriv kortfattat (men fullständigt...)

Undvik negering på detaljnivå

- ~~”Såväl sidoventriklar som tredje och fjärde ventrikeln har normal vidd utan tecken på hydrocephalus. Basala cisterner inkl. den suprasellära cisternen, cisterna ambiens och den cerebellopontina cisternen är normalvida.”~~
- ”Normalvida likvorum”



Styckeindelning

- "En tanke, en mening. En tankegång, ett stycke"



DT Hjärna: Utan och med i.v. kontrastmedel. Ingen blödning, infarkt eller expansivitet. Ingen kontrastmedelsuppladdning. Lätt vidgat ventrikelsystem. Normalvida fåror. Lätta periventrikulära vitsubstansförändringar som vid småkärlssjukdom. Inga skelettförändringar. Luftförande bihålor, mastoidceller och mellanöron.



- Gruppera gärna fynden
- T.ex. DT Hjärna:
 1. Undersökningsteknik
 2. Infarkt, blödning, expansivitet, patologisk kontrastmedelsuppladdning.
 3. Övriga parenkymförändringar
 4. Likvorum
 5. Skelett/bihålor/temporalben



DT Hjärna: Utan och med i.v. kontrastmedel.

Ingen blödning, infarkt eller expansivitet. Ingen kontrastmedelsuppladdning.

Lätta periventrikulära vitsubstansförändringar som vid småkärlssjukdom.

Lätt vidgat ventrikelsystem. Normalvida fåror.

Inga skelettförändringar. Luftförande bihålor, mastoidceller och mellanöron.



Subjektet först, enklare att läsa

- ”Några tecken på demyeliniserande sjukdom ses inte”





Subjektet först, enklare att läsa

- ~~”Några tecken på demyeliniserande sjukdom ses inte”~~
- ~~”Det finns inga tecken på demyeliniserande sjukdom”~~




Konsekvent terminologi

- DT/CT
- hjärna/skalle/caput/cranium/cerebrum/huvud
- (DT Hjärna, CT skalle, CT-skalle, DT caput,.....)



Undvik förkortningar

- Tänk på remittenten!
- ex PRES

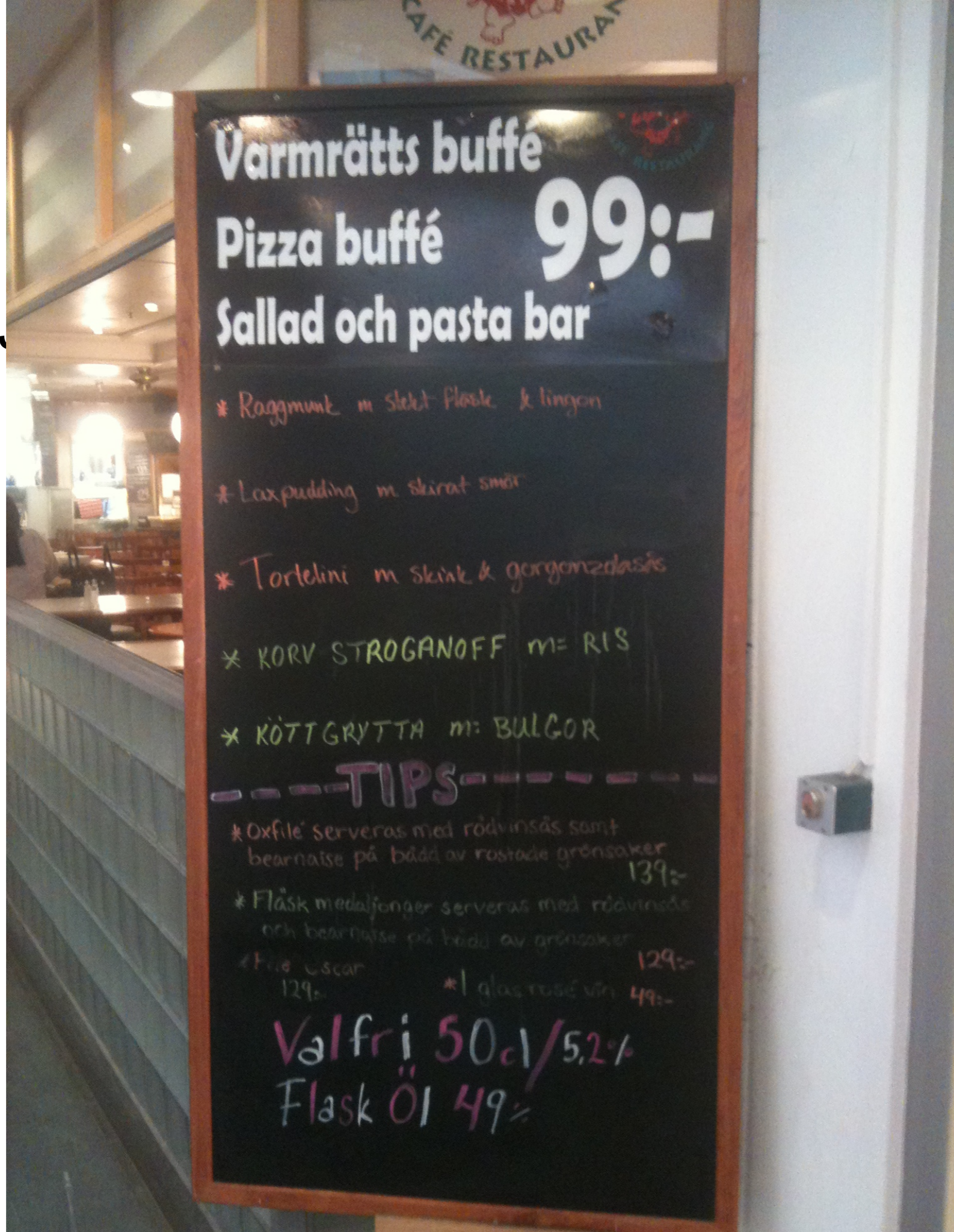



Svenska eller latin?

- Konsekvens!
- Latinska termer stavas på latin ("medulla cervicalis")
- Försvenskningar stavas på svenska ("cervikala ryggmärgen", inte "cervicala")

• bild1..





Cave särskrivningar!

KYCKLING LEVER - "..han lever, han lever, hurra hurra"

BAD SHORTS - inte är de bra inte...

HUGG ORM - Effektivare än att slå den?

BRUNSTENS BATTERIER - något för massageapparater?

SKUM TOMTE - tar klapparna själv.

RÖK FRITT - bolma på bara!

SLÄNG GUNGAN - den är nog trasig.

SJÖ NÄRA TOMT - inte sjönära då?

KASSA SKÅP - inget att förvara något värdefullt i.

HAND TVÄTTAS - före maten.

KLIPP PYTON - har ormar hår?

NACKA NAPRAPATERNA - ta livet av dem!

LÅNG HÅRIG - men kanske snaggad?


BIND GALEN - innan han skadar någon!

SNOR KRÅKA - stjäla en fågel.



Radiologisk jargong


- "kontrast" i st. f. "kontrastmedel"





Radiologisk jargong

- ”en mindre blödning...” i st. f. ”en liten blödning...”





Radiologisk jargong


- "masseffekt" i st. f. "expansiv effekt"





Nomenklatur för lokalisering

- kranial-kaudal, ventral-dorsal? rostral?
- superior-inferior, anterior-posterior?






Nomenklatur för lokalisering

- proximal-distal
- används ofta felaktigt; eg. endast relevanta termer på extremiteter
- proximal: nära bålen
- distal: långt från bålen
- På halsen bättre använda superior-inferior (alt. övre-nedre)
- Intrakraniella kärl? -Använd centrala resp. perifera kärl, inte proximala-distala d:o.



Finn fem fel!


- DT hjärna: Utan kontrast. Jämförelse är gjord med CT skalle 2013-07-14. Mindre mängder blod finns kaudalt i operationsområdet men ingen nämnvärd masseffekt. Ventriklarna har oförändrad vidd.





Finn fem fel!


- DT hjärna: Utan kontrast. Jämförelse är gjord med CT skalle 2013-07-14. Mindre mängder blod finns kaudalt i **operationsområdet** men ingen nämnvärd masseffekt. Ventriklarna har oförändrad vidd.





Finn fem fel!


- DT hjärna: Utan **kontrast**. Jämförelse är gjord med CT skalle 2013-07-14. Mindre mängder blod finns kaudalt i operationsområdet men ingen nämnvärd masseffekt. Ventriklarna har oförändrad vidd.





Finn fem fel!

- DT hjärna: Utan kontrast. Jämförelse är gjord med **CT skalle** 2013-07-14. Mindre mängder blod finns kaudalt i operationsområdet men ingen nämnvärd masseffekt. Ventriklarna har oförändrad vidd.





Finn fem fel!

- DT hjärna: Utan kontrast. Jämförelse är gjord med CT skalle 2013-07-14. **Mindre** mängder blod finns kaudalt i operationsområdet men ingen nämnvärd masseffekt. Ventriklarna har oförändrad vidd.





Finn fem fel!

- DT hjärna: Utan kontrast. Jämförelse är gjord med CT skalle 2013-07-14. **Mindre mängder blod finns** kaudalt i operationsområdet men ingen nämnvärd masseffekt. Ventriklarna har oförändrad vidd.



Finn fem fel!

- DT hjärna: Utan kontrast. Jämförelse är gjord med CT skalle 2013-07-14. Mindre mängder blod finns **kaudalt** i operationsområdet men ingen nämnvärd masseffekt. Ventriklarna har oförändrad vidd.



Finn fem fel!

- DT hjärna: Utan kontrast. Jämförelse är gjord med CT skalle 2013-07-14. Mindre mängder blod finns kaudalt i operationsområdet men ingen nämnvärd **masseffekt**. Ventriklarna har oförändrad vidd.





Korrekt (?)

- ~~DT hjärna: Utan kontrast. Jämförelse är gjord med CT skalle 2013-07-14. Mindre mängder blod finns kaudalt i operationsområdet, men ingen nämnvärd masseffekt. Ventriklarna har oförändrad vidd.~~
- DT hjärna: Utan kontrastmedel. Jämförelse är gjord med DT hjärna 2013-07-14.

Det finns små mängder blod inferiort i operationsområdet men detta har ingen nämnvärd expansiv effekt.

Ventriklarna har oförändrad vidd.



- "Less is more":
 - onödiga ord
 - upprepningar
- Styckeindelning
- Korrekt
 - oavsiktlig komparering ("mindre mängder...")
 - "kontrast" i st.f. "kontrastmedel"
 - särskrivningar
 -
- Korrekt och konsekvent terminologi