

KRÄFTA – CANCER
DJUR
och
KNÖLAR

Tomas Jansson, MD, PhD
Överläkare Radiumhemmet, KS
T.f. chef Hagströmerbiblioteket








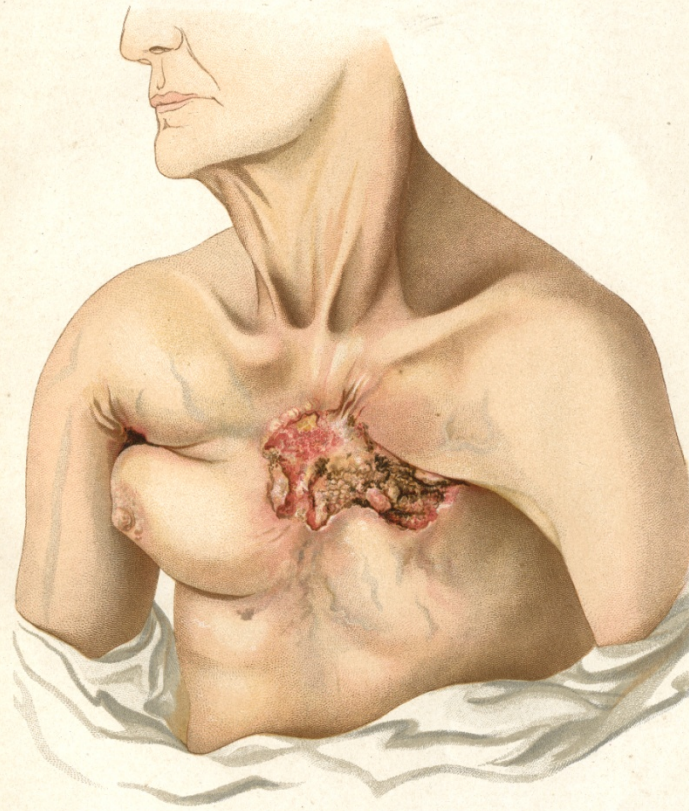





Hagströmerbiblioteket

- Formellt upprättat 1997 av KI och SLS
- Svenska Läkaresällskapet
- Collegium Medicum
- Karolinska Institutets bibliotek
- Apotekarsocieteten
- Svenska Tandläkare-Sällskapet
- Med flera
- Cirka 40.000 titlar, inkl. referensbibliotek









WRATISLAVIÆ SILESIORUM.
 Sumptibus Esaiæ Fellgibellii Bibliop.

[Handwritten signature]

ALEXANDRI BERNHARD KÖLPIN

M. D.

SCHEDIASMA ANATOMICVM

DE

STRUCTURA
MAMMARVM

SEXVS SEQUIORIS

NVPERRIMIS OBSERVATIONIBVS ET
EXPERIMENTIS SVPERSTRVCTA.



RECVSVM ET AVCTVM.

ADIECTAE SVNT TABVLAE AERI INCISAE.

BEROLINI

APVD G. A. LANGE 1765.



TAB. I.

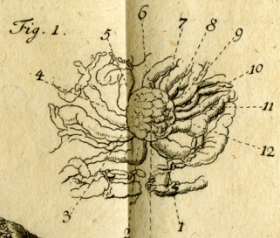


Fig. 2.



B. G. Hopfer ad nat: delin:

C. B. Glasbach sculps. Berol:

TAB. II.



B. G. Hopfer ad nat: delin:

C. B. Glasbach sc: Berol.

Famille des Ethmopléesses.

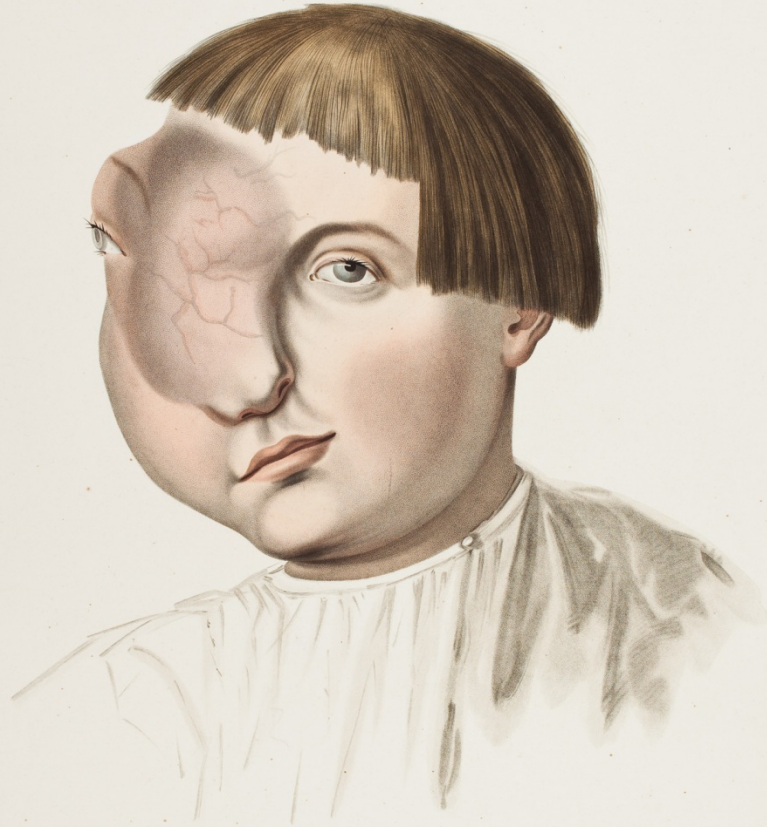Pl. B.



Loupe mélicéris.

Faville pinx.

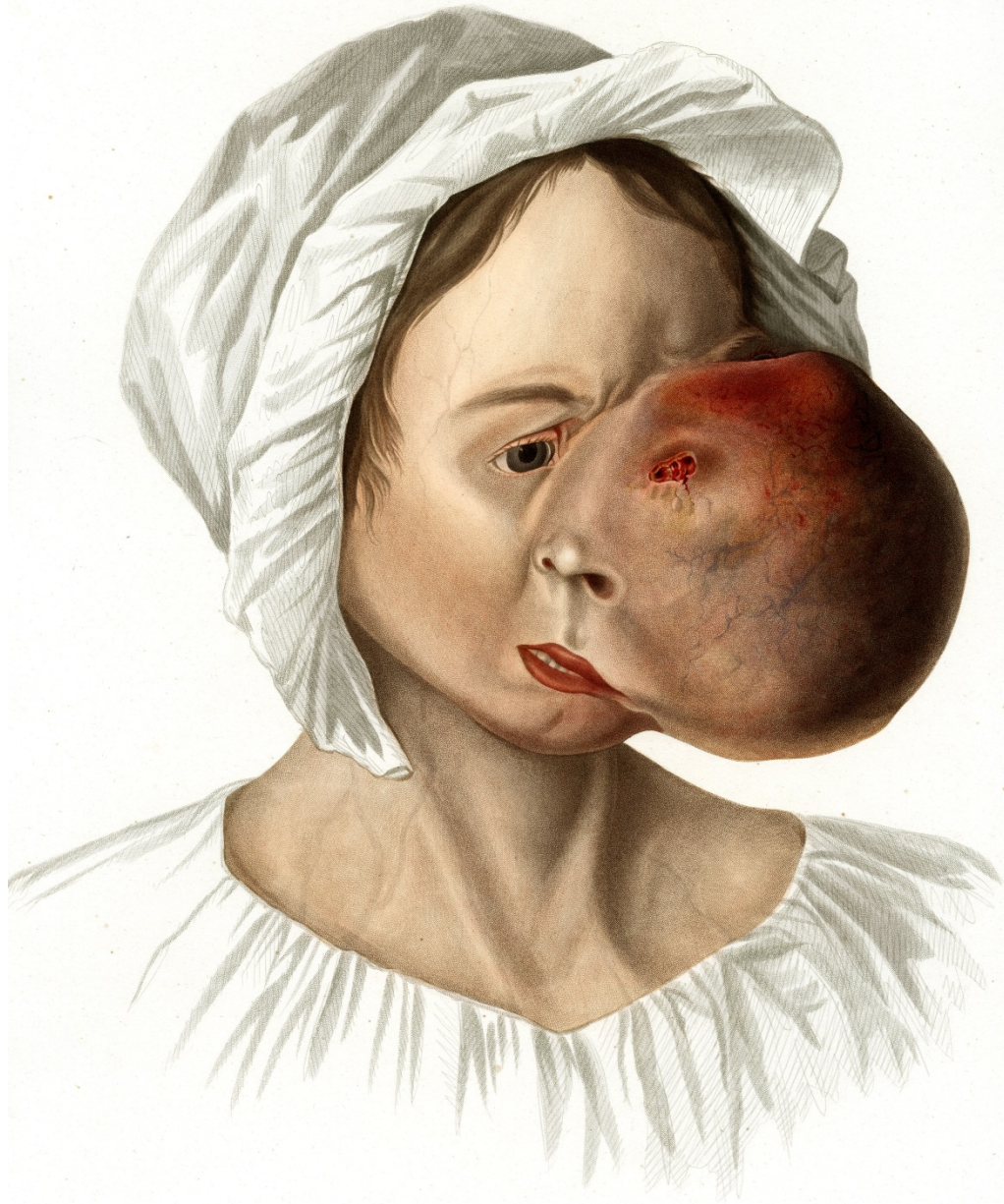Troca sculp.



Sicht der Gesichtshaut auf der Nase.

W. Reinhold sculp.

Handgezeichnet.

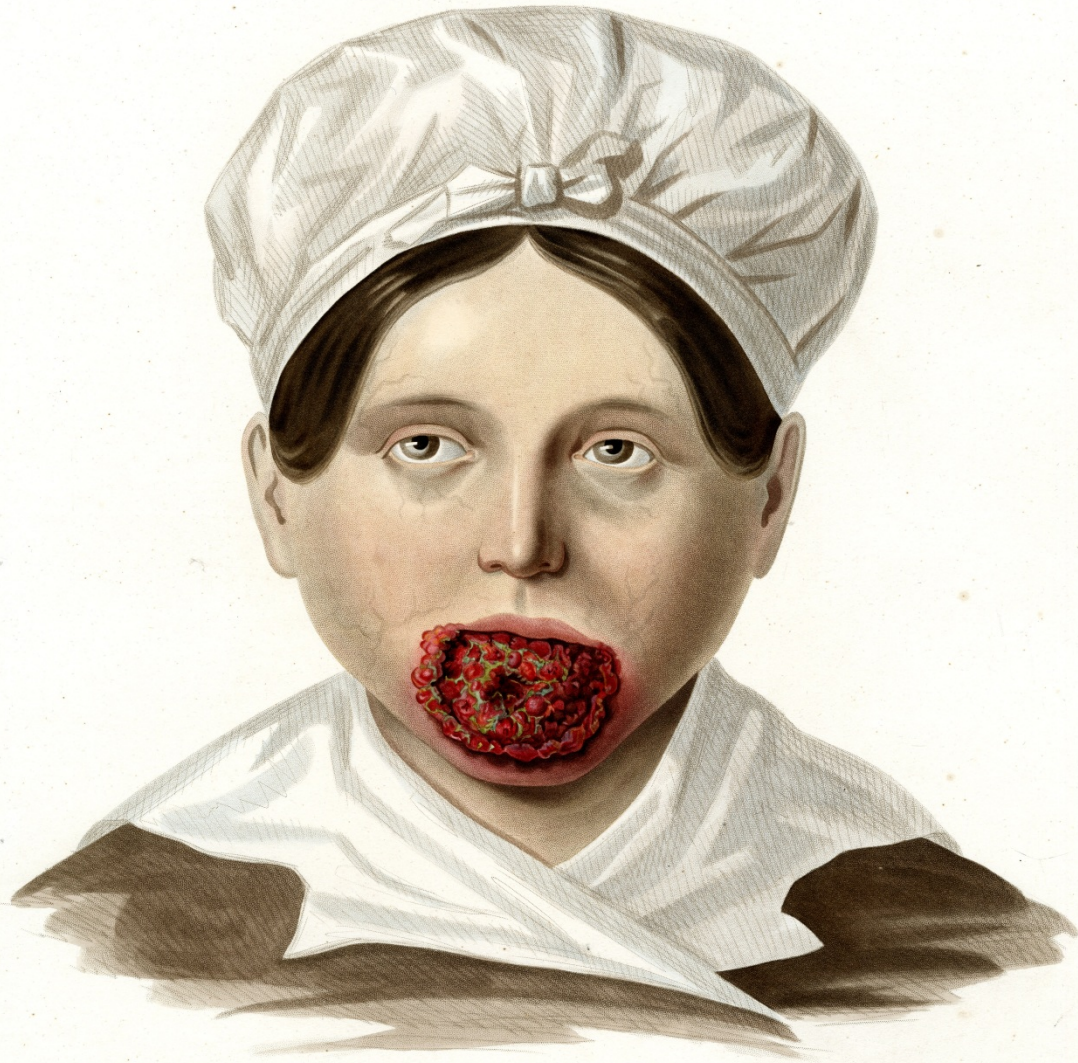



Schischogolff anat. tab. M. v. p. 100.

W. Wörmel. imp.

Cand. sculp.



Schleichgoleff ad. nat. del. Mosquera.

W. Weimond imp.

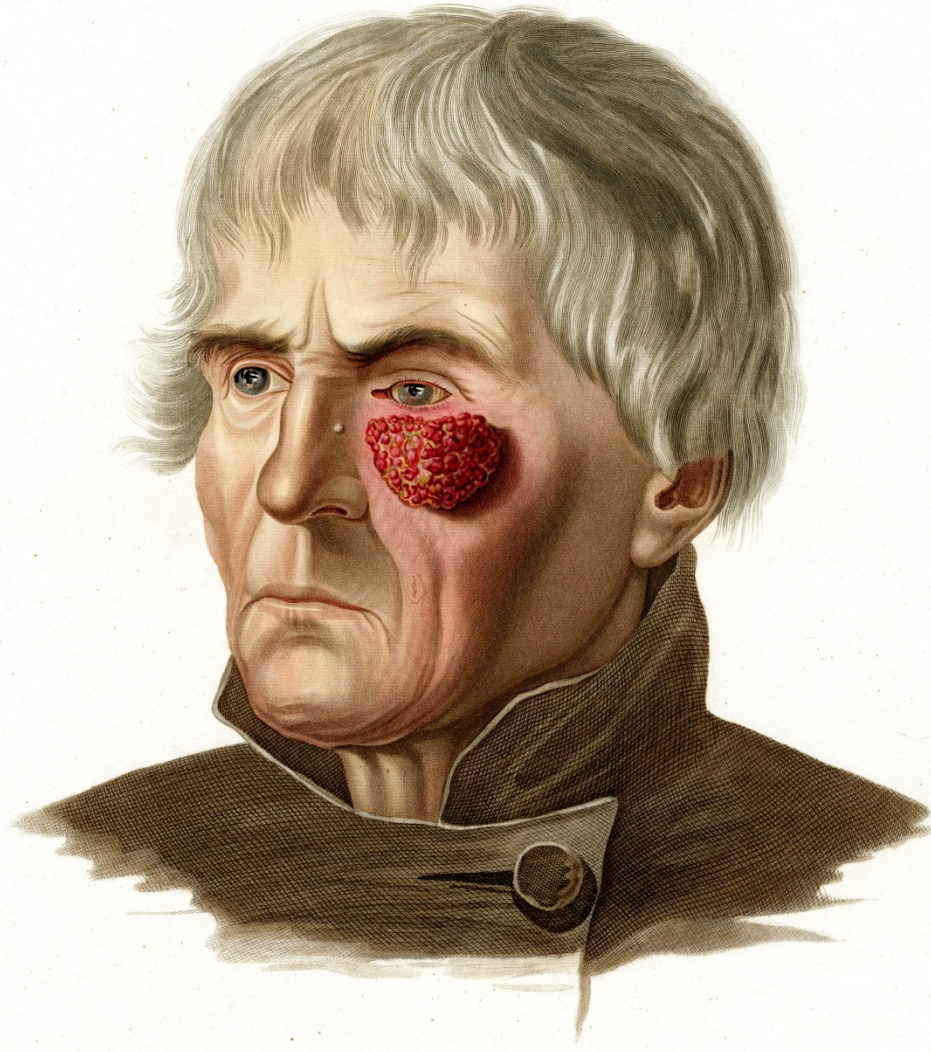Cudet sculp.



Schickgeleiff nat. nat. del. Morgagni.

W. Rouland imp.

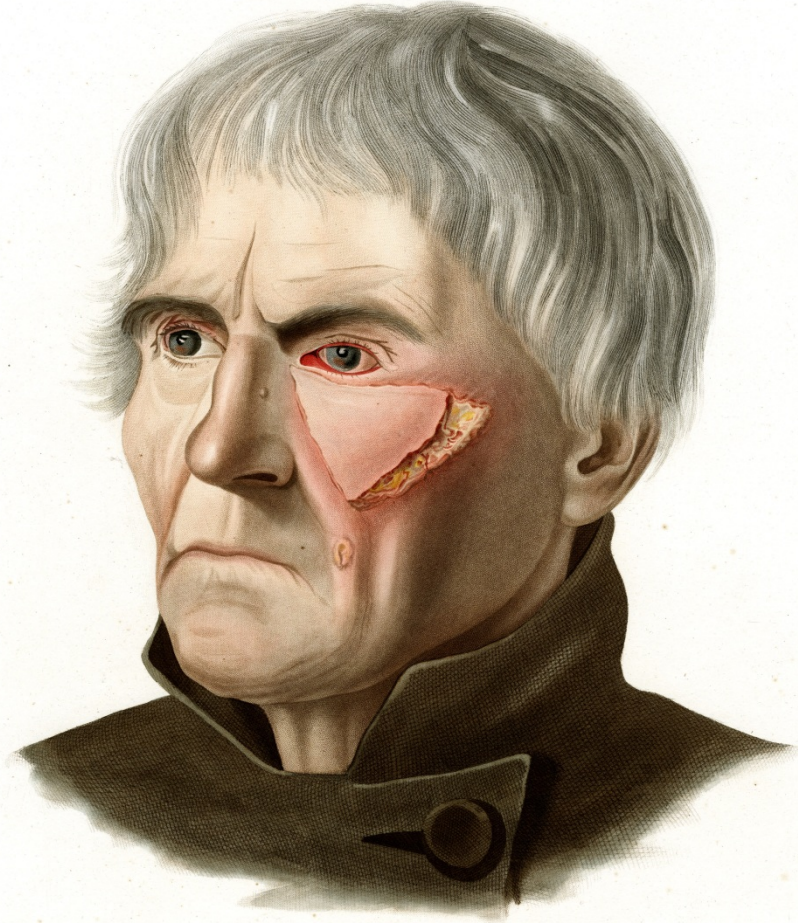
P. Vals sculp.



Schickeloff aus dem Mosquitos

W. Reinhold sculp.

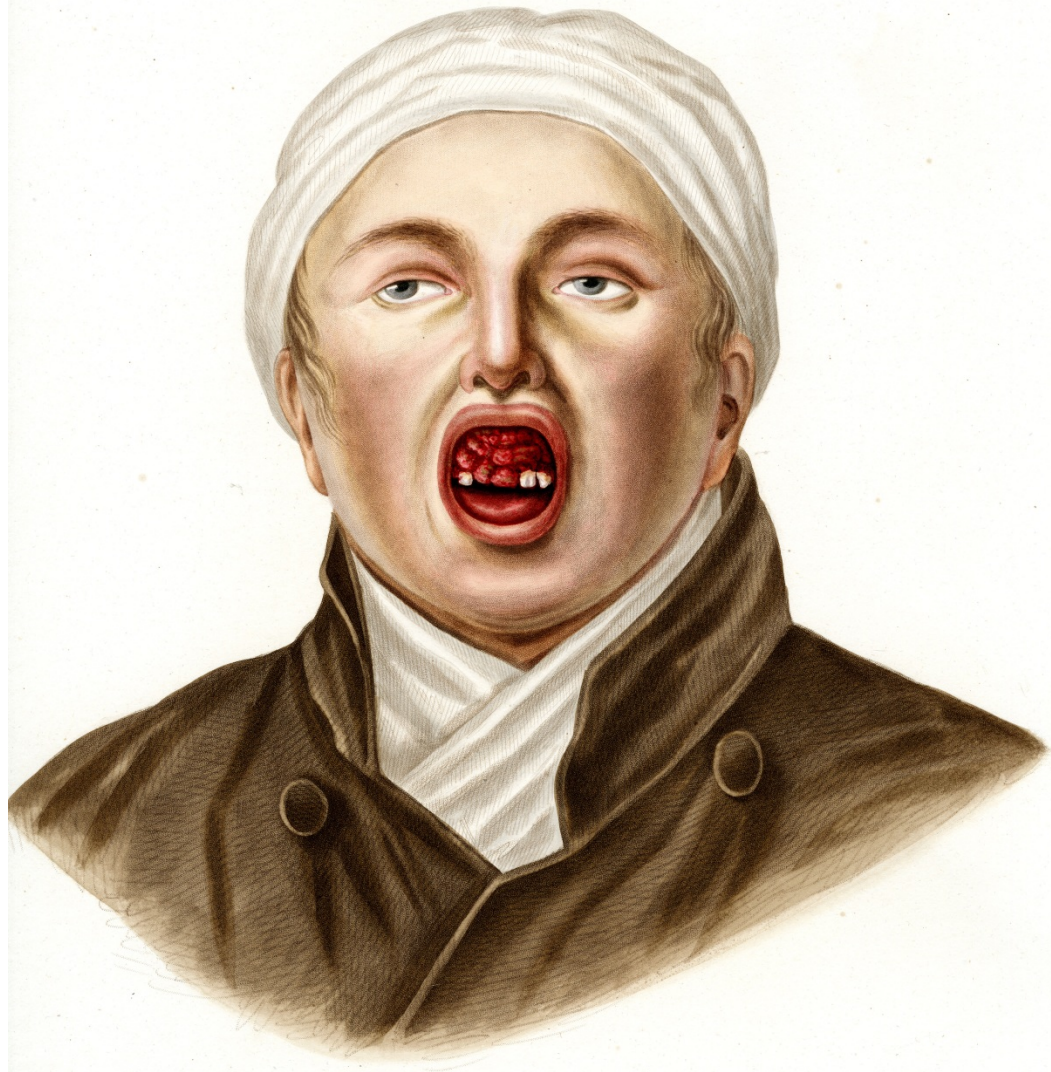Ferges sculp.



Schischegolff ad nat. del. Morgagni.

Ferges sculp.

W. Weimand imp.



Scitchegehoff ad nat. del. Morgagni.

W. Reinoud imp.

Cudet sculp.



Entschloeff ad nat. del. Morgagni

W. Wainend. sculp.

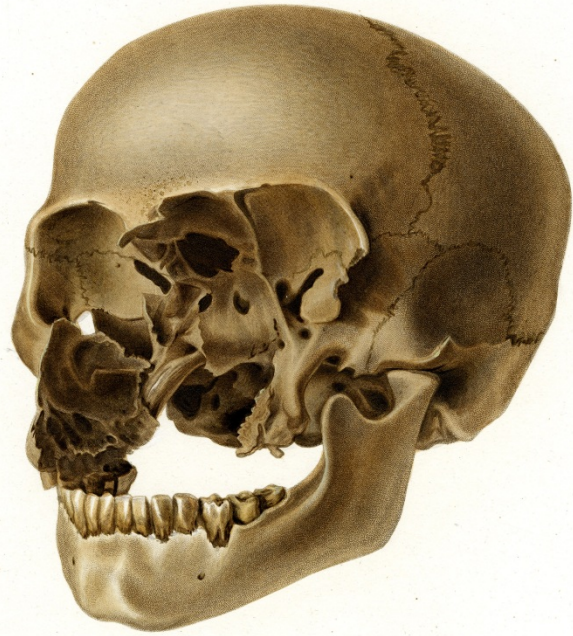Andet. sculp.



Schleichgeleff auf nat. del. Merquies.

W. Winckel sup.

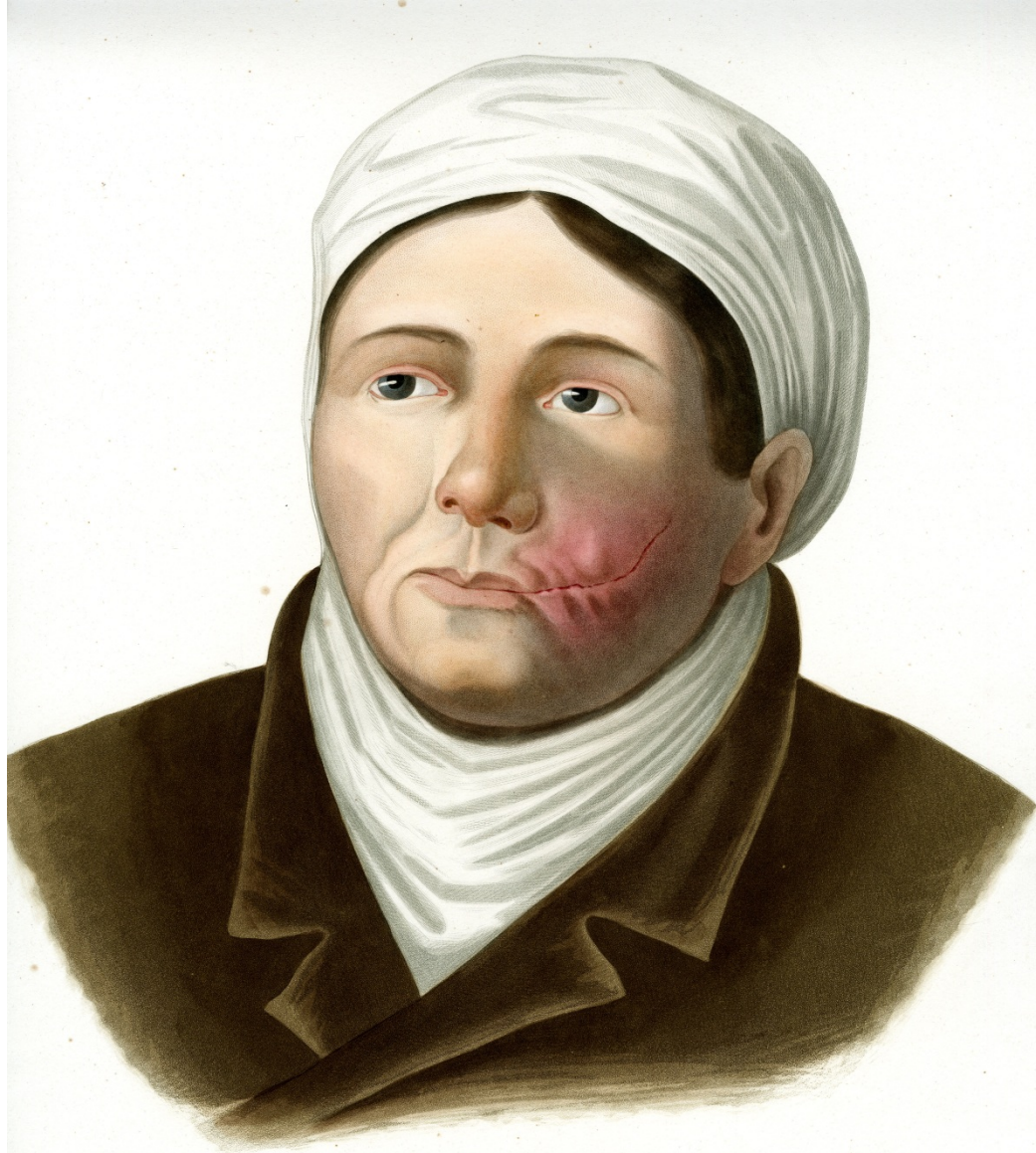Annuldrache sculp.



Schleichholz del. aut. nat. del. Mosquae.

W. Römer imp.

Quet sculp.



Schischegoleff ad nat. del. Mosquae

W. Weimond imp.

Annedraebe sculp.

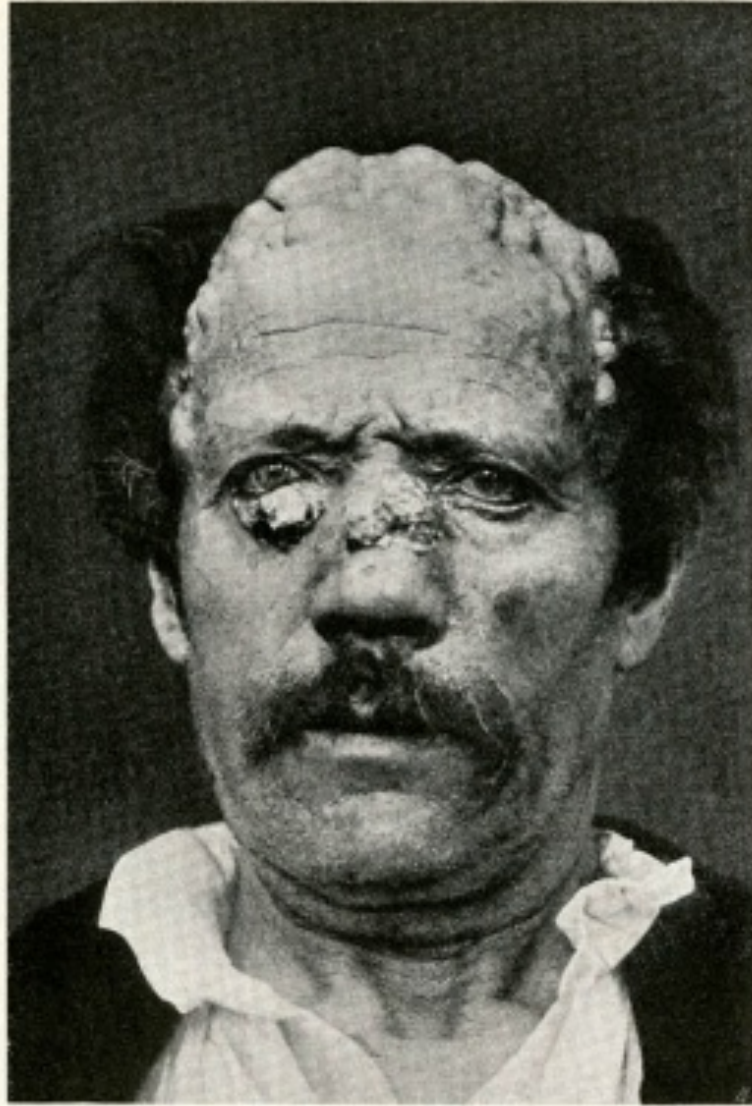
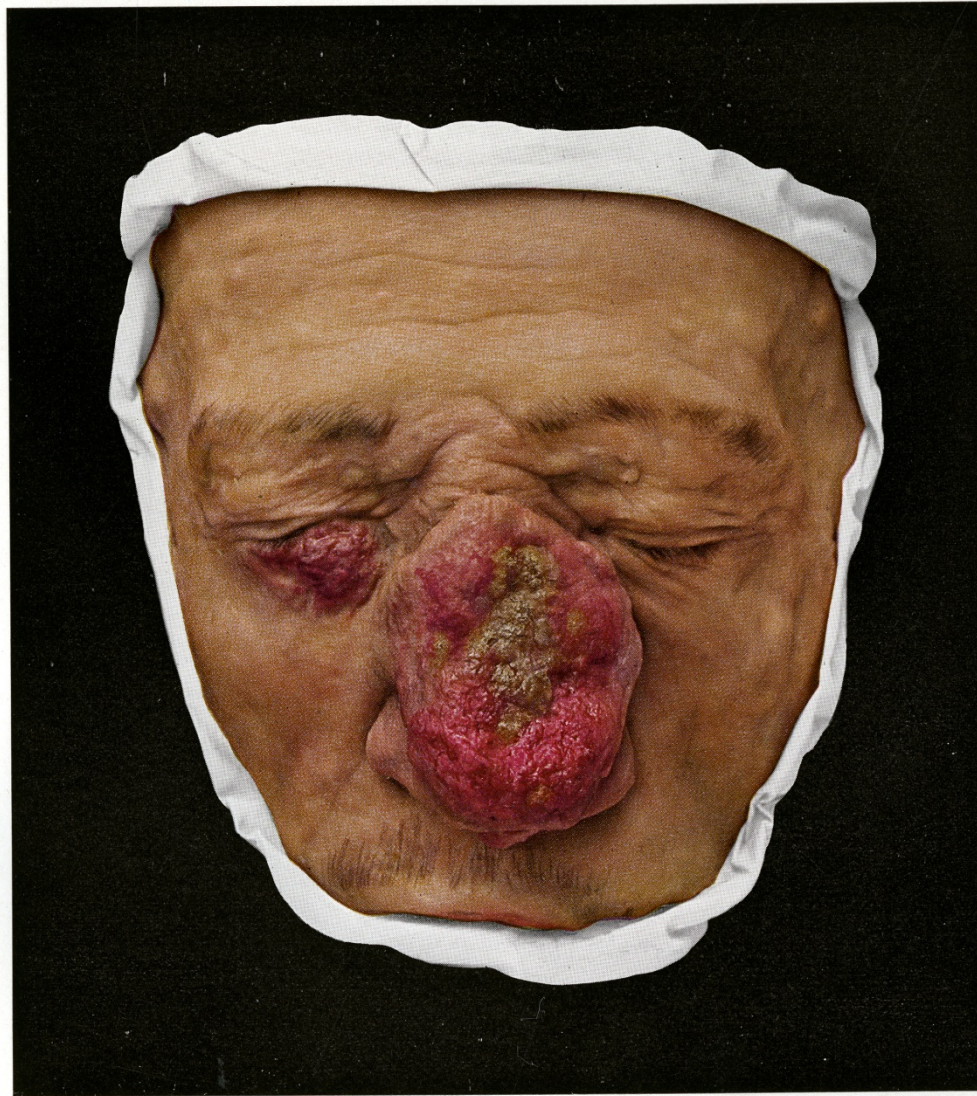
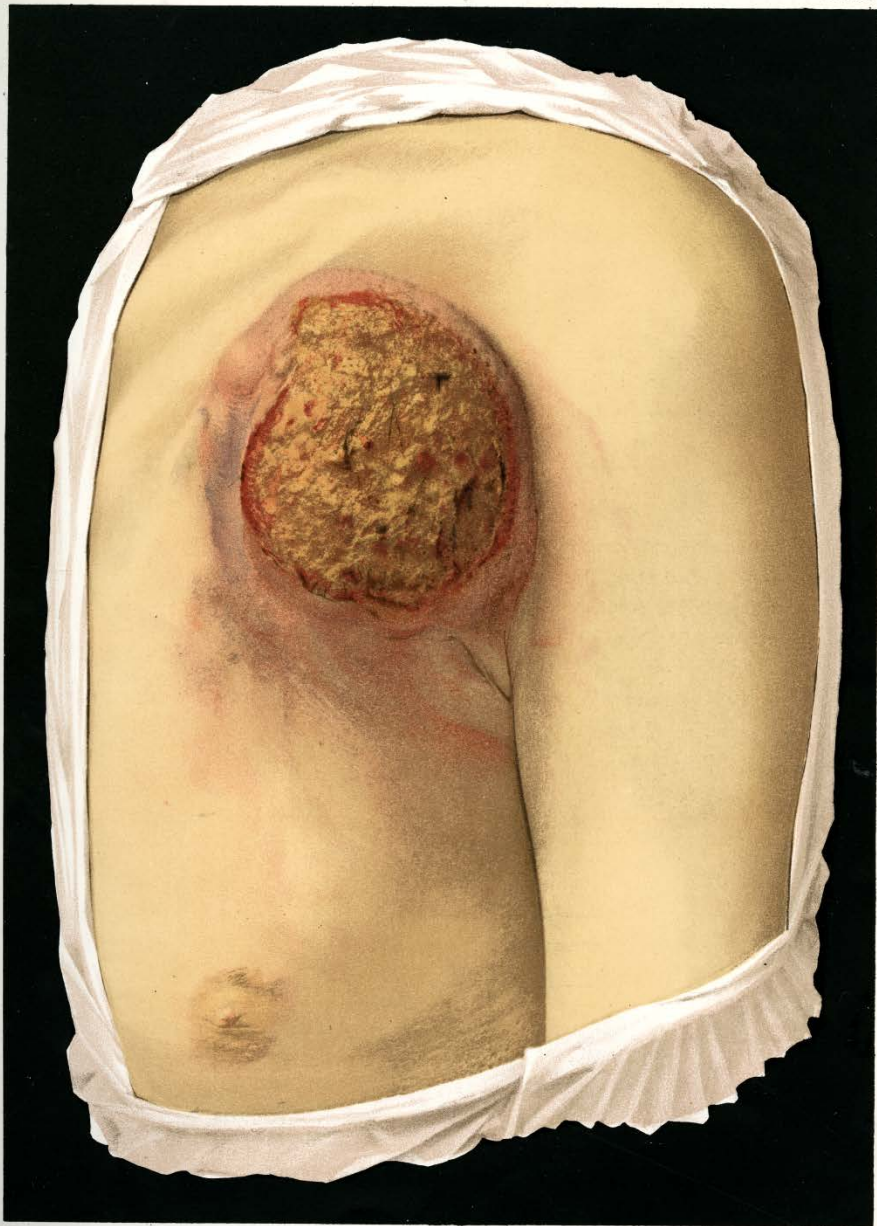Fig. 64 b. Cylindroma.



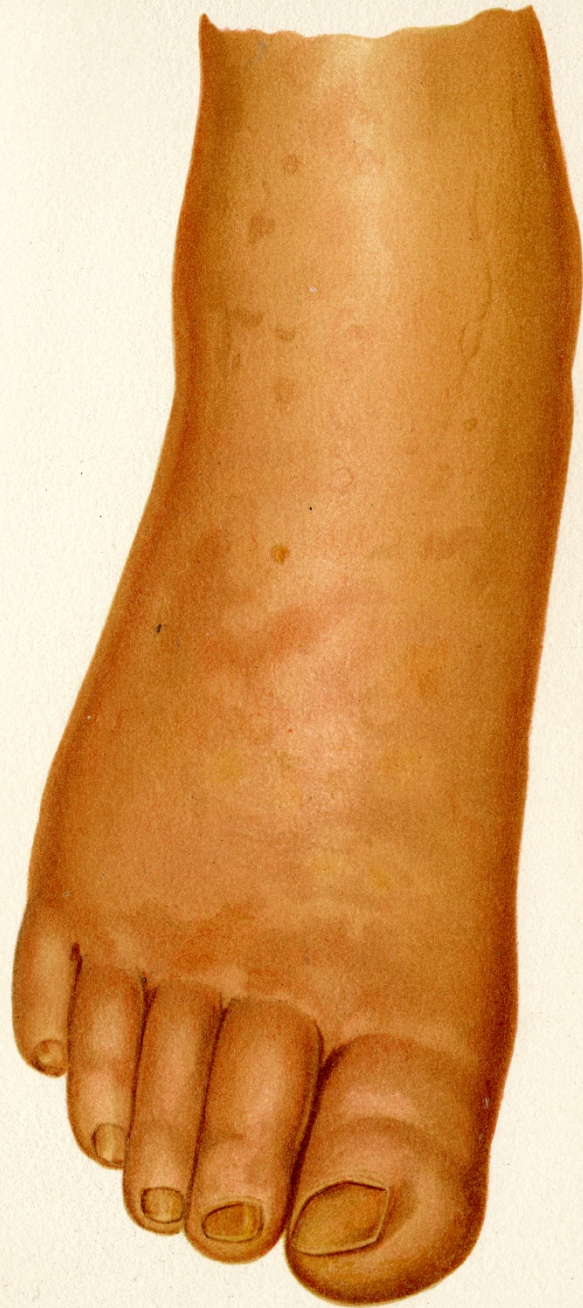64.
de Beurmann
Cylindroma.

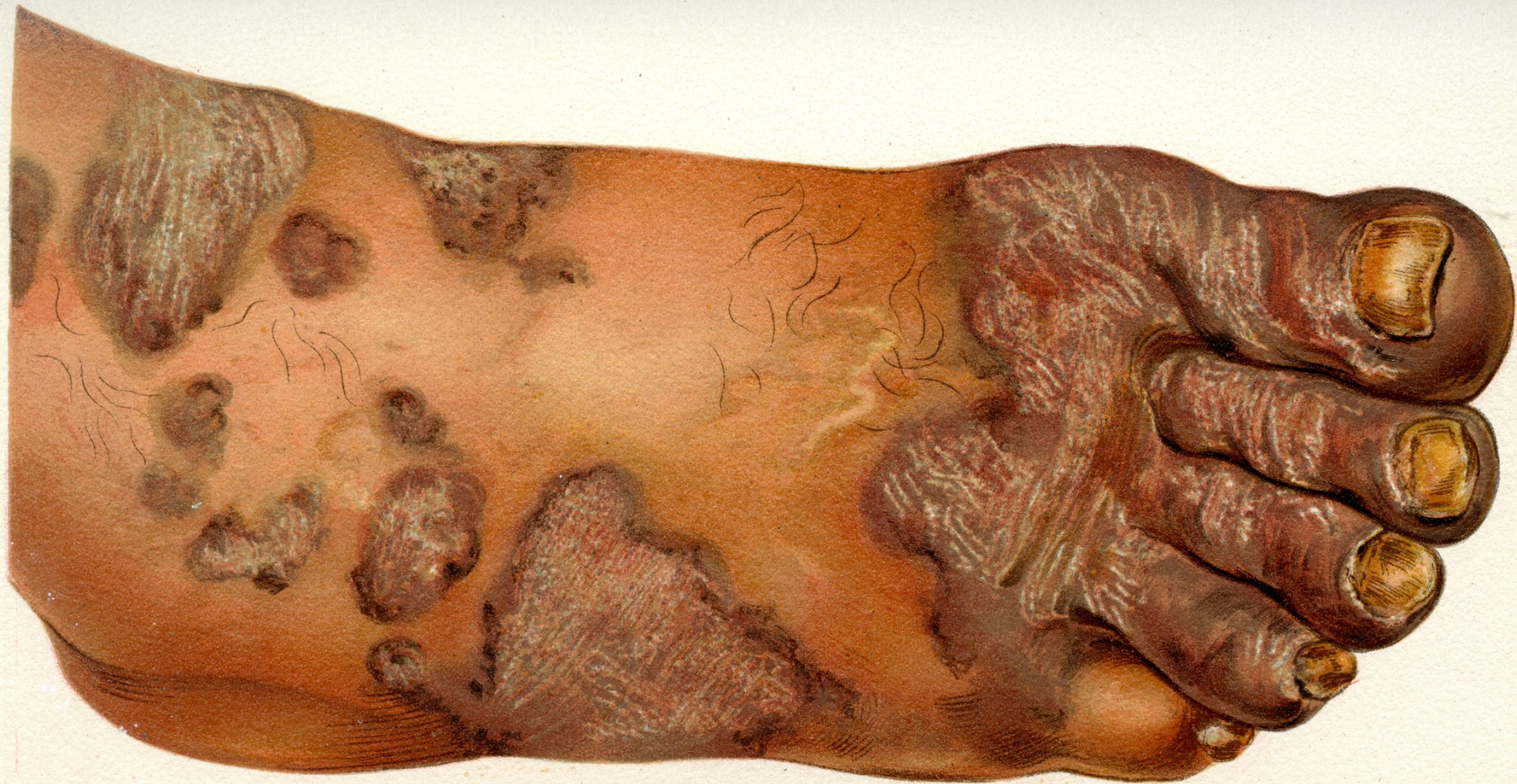

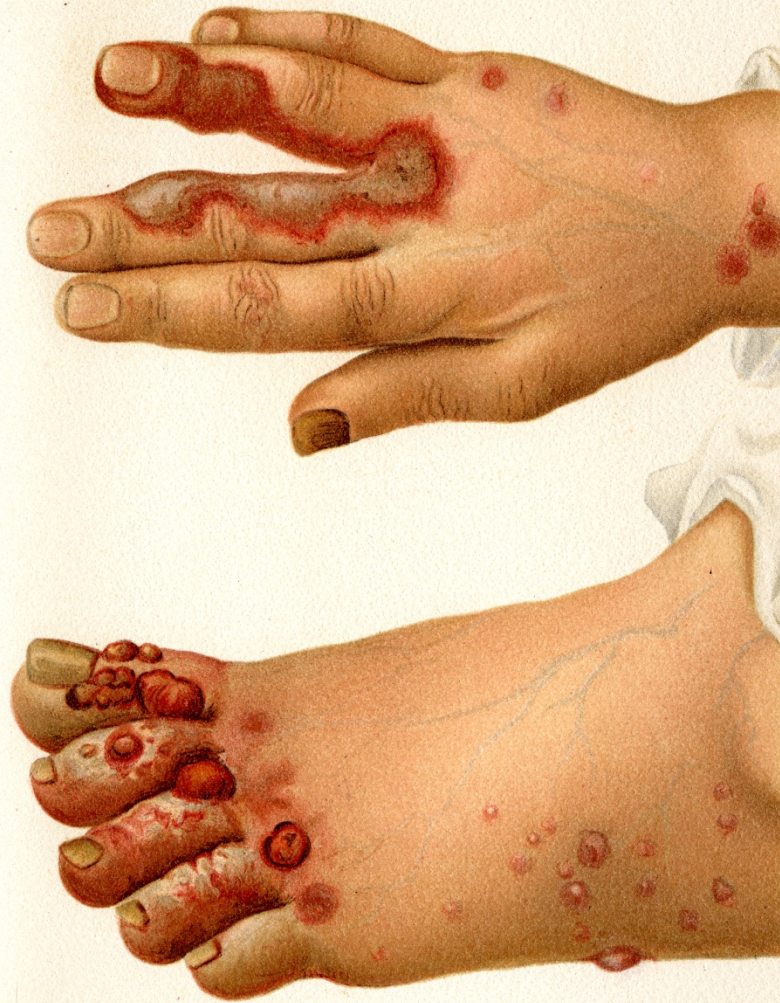Dessiné par LEMERCIER.

RUEFF & C^{ie}, Editeurs, PARIS.

Mycosis Fungoïde








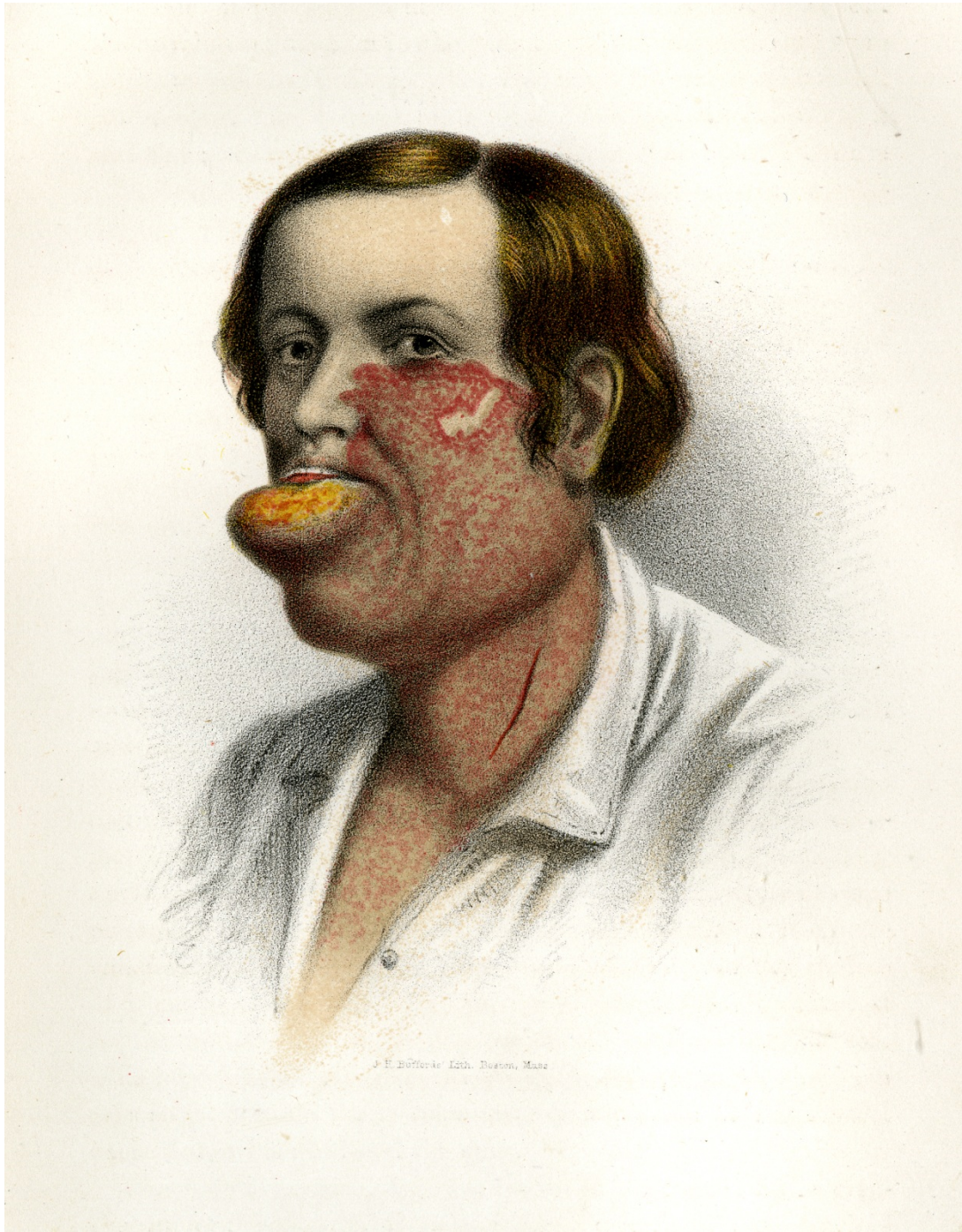








J. H. Buffords' Lith. Boston, Mass.



J. H. Bufford's Lith. Boston, Mass.



J. H. Bufford: Lith. Boston, Mass.



gest. v. C. E. Weber. Berlin.

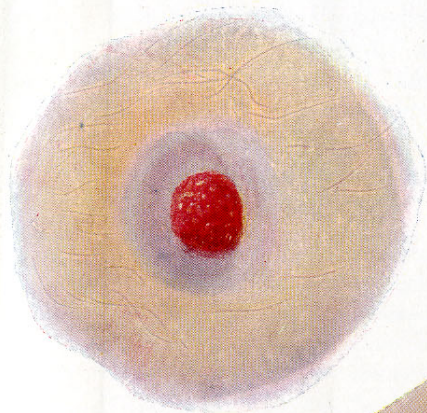


FIG. 61.

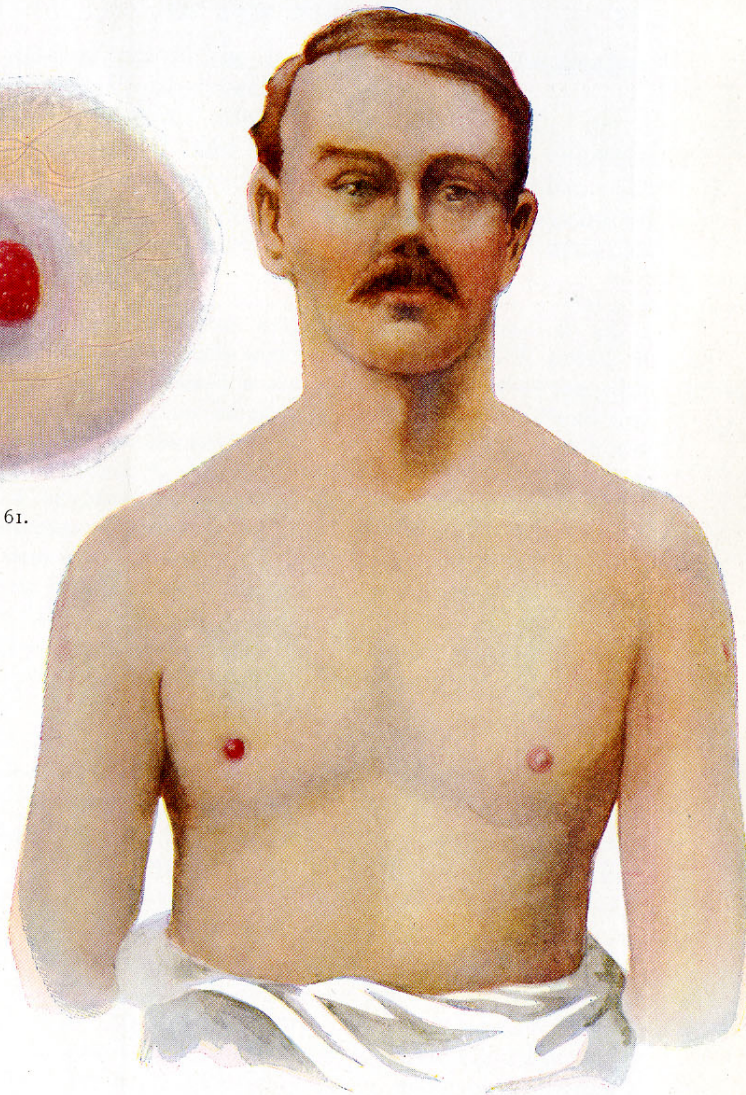
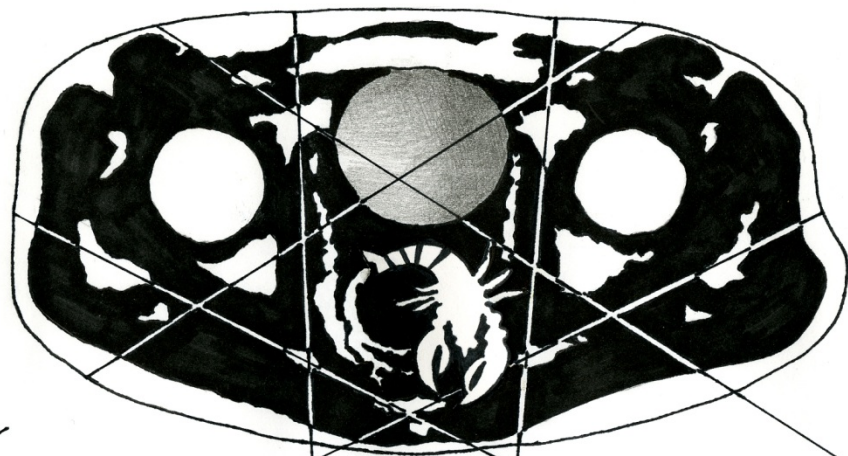


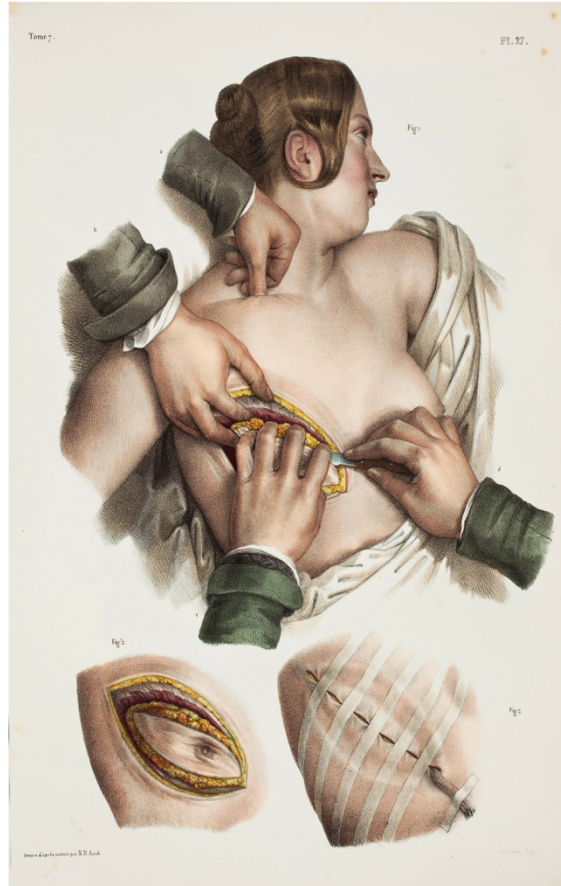FIG. 62.

FIG. 61.—The right nipple, natural size. The artist has rather exaggerated the papillary character of the surface. It is surrounded by a rather congested zone of areolar pigmentation.

FIG. 62.—The case of Paget's disease in a man from which Figs. 60 and 61 were derived. The right nipple has been replaced by a flattish, bright red, papillary surface, beneath which a small hard growth could be felt.







BRÖSTCANCERNS HISTORIA

Om bröstcancers historia

Röntgenveckan 2013, Uppsala


Tomas Jansson, MD, PhD

Överläkare Radiumhemmet

T.f. chef Hagströmerbiblioteket

**”Blott den som är förtrogen med
konsten och vetenskapen i forntiden
och samtiden kan på ett riktigt sätt
främja deras utveckling i
framtiden.”**

Theodor Billroth



Antiken

Hippokrates

Celsus

Galenos



A. CORN. CELSVS.
EX ICONIBUS A SAMBUCCO EDITIS



Martini de, Forcipe quid castas vellis candente mamillas
Viv. Amadori & sic velli tu mape dignus eras
anno 1586. Antonius Wierix sculpsit
Johann Coltauus excudit

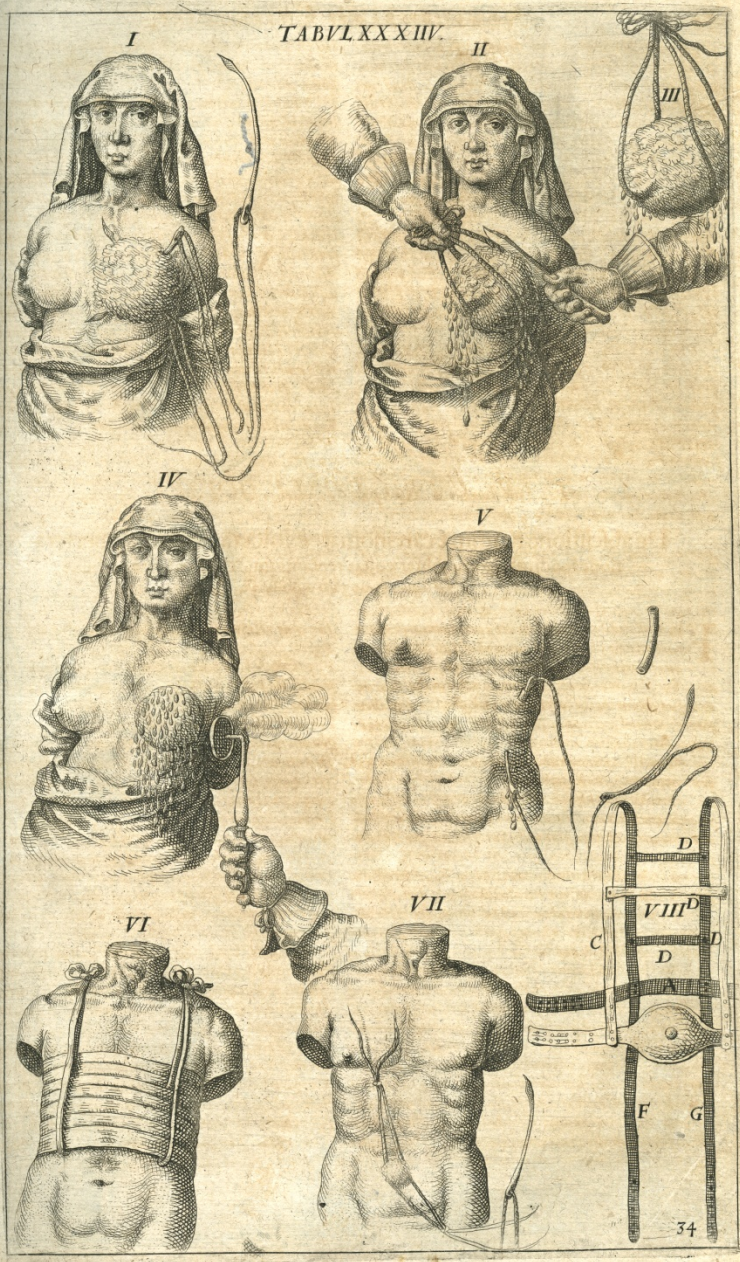


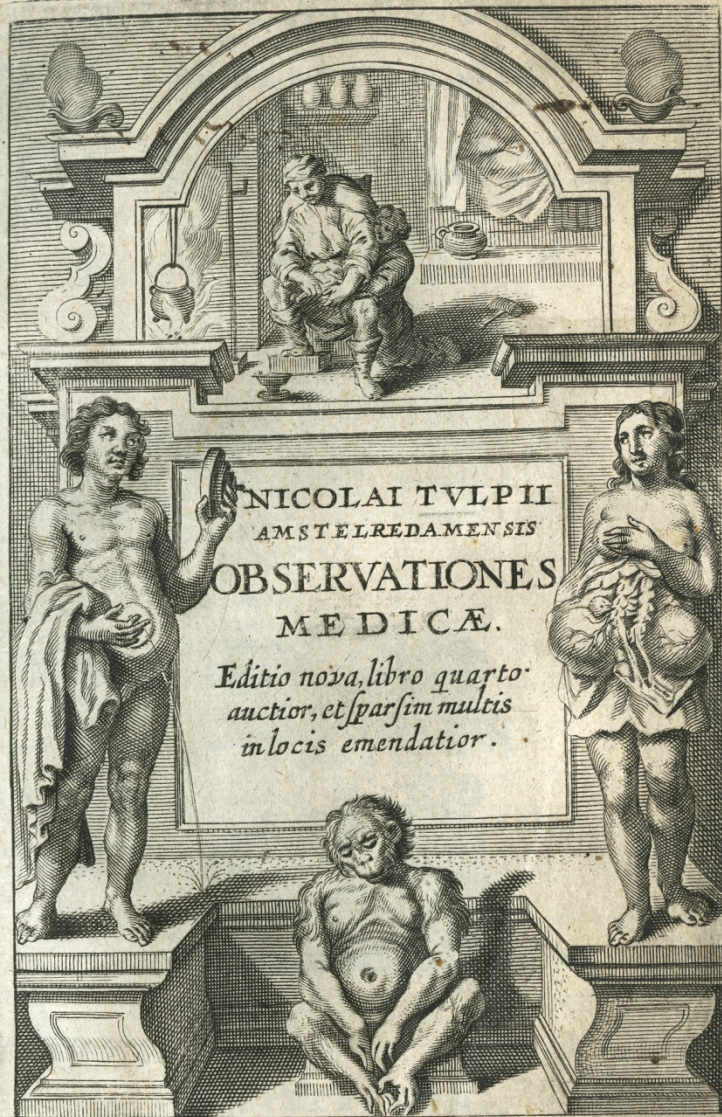





Amstelodami,
Ex officina Petri vanden Berge, in vico (vulgo)
de Blacuwburgwal, sub signo montis Parnassi.
1678





NICOLAI TVLP II
AMSTELREDAMENSIS
OBSERVATIONES
MEDICÆ.

*Editio nova, libro quarto
auctior, et sparsim multis
in locis emendatior.*

AMSTELREDAMI,
Apud Danielem Elzevirium. *A*
A. MDCLXXII.

CAPVT LII.

Ranula.

RAnula sub linguâ excrescens, peperit iuveni Gallo, tantum negotii, ut vix potuerit eloqui, nedum deglutire, vel spiritum commodè ducere. Cujus angustia ergò, decreverat chirurgus scalpello elicere pituitam illic conclusam: sed induruerat jam firmius, quàm ut inde effluxisset. Ac proinde mutata sententiâ, consumpsit eandem deinceps, ferramento candente; impediendo simul, ne identidem reverteretur.

At verò, si mollis, ac sequax sit ranulæ materia (quod facilè tactu dignoscitur) noli de exultione cogitare; sed excide duntaxat summam ipsius tunicam; & effluet spontè, vel exprimetur saltem digito, lymphida, ac viscida quædam pituita; simillima albo ovi, recens, ex effractâ, testâ excidenti.

CAPVT LIII.

Cancer mammarum.

Mobilis canceri, ut unicum remedium est, tempestiva sectio; sic citra illam, inextricabilis error. Nisi enim præcidatur, præcidit vitæ filum. Sed vitandæ sunt curiosè, alæ, aurium glandulæ, & venæ majores: in quarum confragosis locis, sæpè plus nocet, quàm prodest incisio.

Ancillæ

Ancillæ Coymanni, increvit, ex ictu, in mammâ sinistra, ingens tumor: inclinans quasi in naturam carcinomatis: cum dolore, æstu, livore, ac pruritu. Sed ne eo malignitatis deveniret, decrevimus eum potiùs scalpello excindere. Quod etiam dexterrimè curatum, à Chirurgo Lugdunensi, qui incisâ duntaxat cute, tuberculum hoc, involucri suo inclusum, tam dexterrè digito suo, segregavit à circumpositâ pinguedine: ut nihil detraxerit musculus subjectis: & nihil ominus integrè extirpaverit malum.

Quam curandi viam, etiam ab aliis, aliàs vidimus satis feliciter decursam: sed si contigerit aliquas reliquias intus mansisse, expedit quidem illas radicibus deinceps evellere: per pulverem mercurii præcipitati: sed videndum attentè, ne æger inducatur in periculosam salivationem: & ars, in indelebilem ignominiam.

CAPVT LIV.

Evanida mammarum pustula.

Menstruis minùs convenienter fluentibus, expullularunt mulieri obefæ, ac pingui, in mammis, quoties fugeret, plurimæ pustulæ: ita evanidæ, ut ab lactato infante, identidem protinùs dissiparentur. Planè eadem ratione, quâ simillimam efflorescentiam,

G 3

tiam,



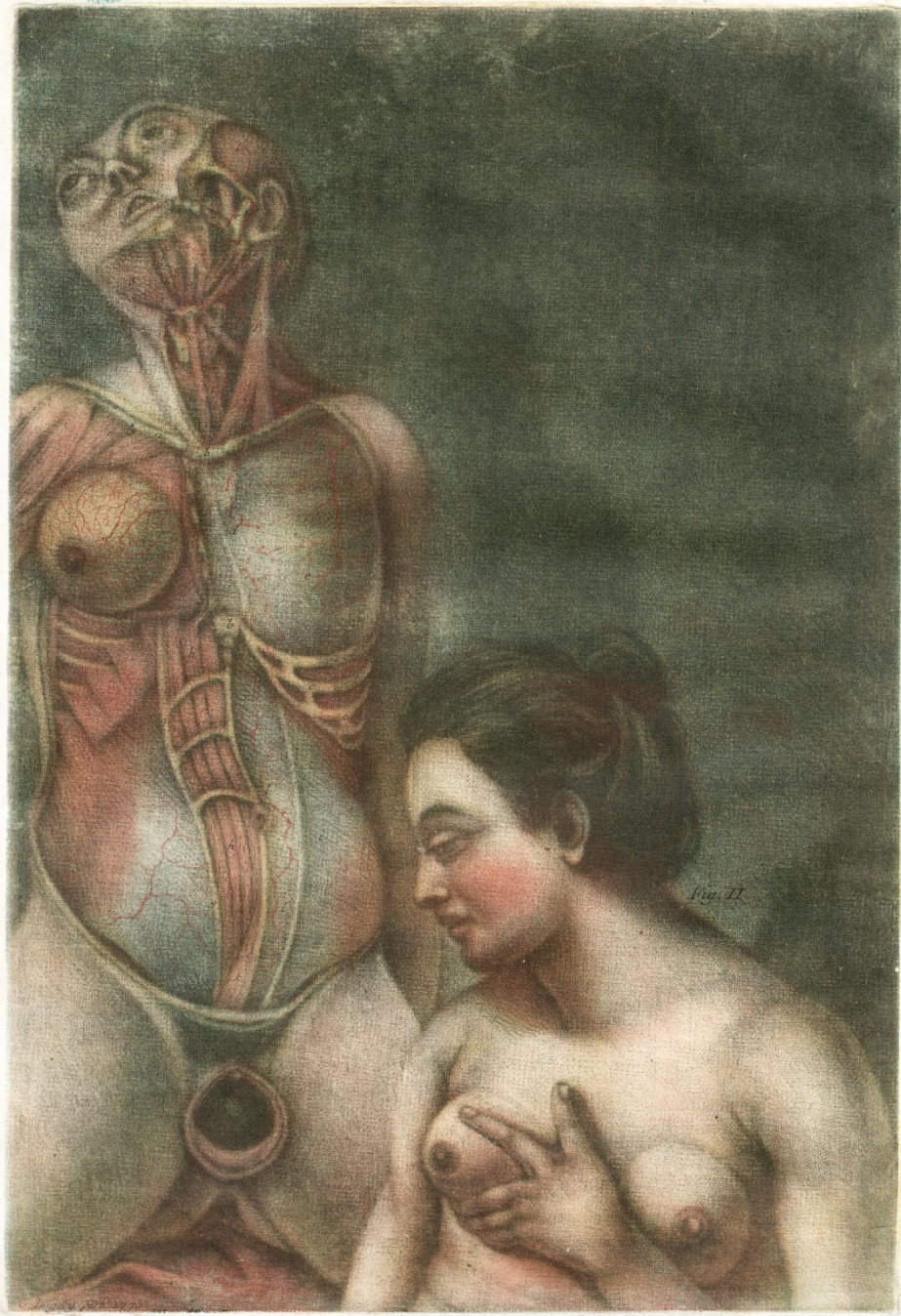
OMNIS MEDELA A DEO.

In Effigiem

ORNATISSIMI VIRI GVILHELM
Fabricii Hildani Chirurgica medicâque arte
nobiliss. Hexast. Caroli Vtenhovii.

*Hæc est Cheirurgi pariter Medicicq; WILHELM
Vulnera qui sanat corporis, effigies
FABRICII, manibus non tantum, at melle suavis
Alloquii & lingua vulnera Cordis ope
Quis neget ergo illum Medicum pariterq; Cherurgum
Verba etenim agrot & sunt Panacea anima.*

1700-talet





D. LAURENTIVS HEISTERVS

*Sereniss. Brunsvic et Luneb. Ducis Consiliar. aulic.
et archiater. Med. Chirurgiæ ac Botanices prof. pub.
et primar. in Acad. Julia Carolina, eiusdemque
Senior, Acad. Cæs. Reg. Lond. et Berolin. Societ.
Scienciar. Collega.*

nat. d. 19. Sept. 1683. denat. d. 18. April. 1768.

M. W.

Delin. ad vivum. pinxit.

A. T. sculpsit.

A. T.



D. Laur. Heister
Anatom. Chir. ac Physiol
Prof. Publ. Helmstad

Korbach sculpit

D. LAVRENTII Heisters,

Auf der Königl. und Herzogl. Julius-Universit.
Helmstad,

Medicinae und Chirurg. Profess. Publ.
der Kaiserl. und Königl. Preuss. Societät Mitglied,

CHIRURGIE,

In welcher alles,
was zur

Wund = Artzney

gehört,

Nach der neuesten und besten Art / gründlich abgehandelt /
und

In vielen Kupffer-Tafeln

die neu-erfundene und dienlichste

Instrumenten,

Nebst den bequemsten Handgriffen der Chirurgischen
Operationen und Bandagen
deutlich vorgestellet werden.

Dritte Auflage, viel vermehrt und verbessert.

Mit allergnädigsten Privileg.

Nürnberg, bey Johann Hoffmanns seel. Erben, 1731.

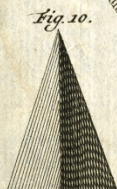
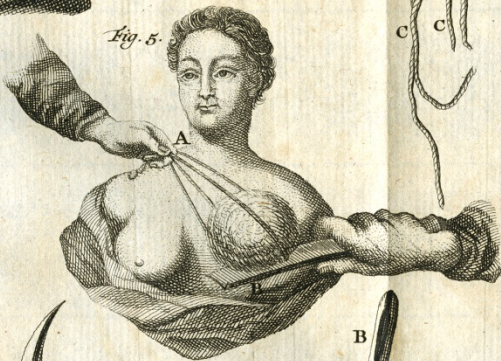
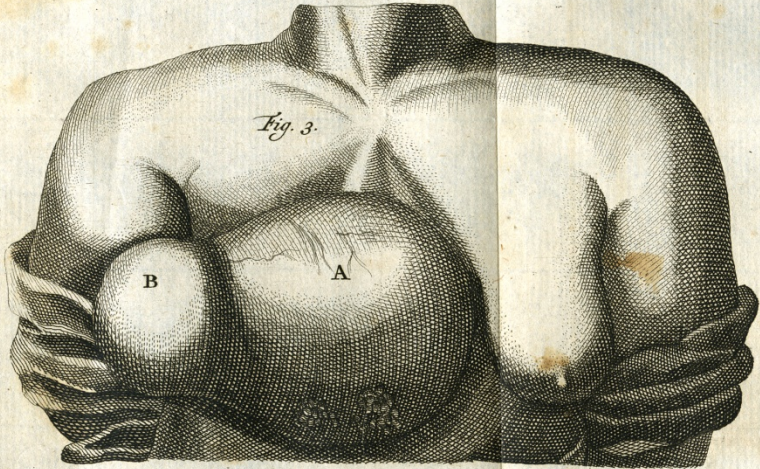

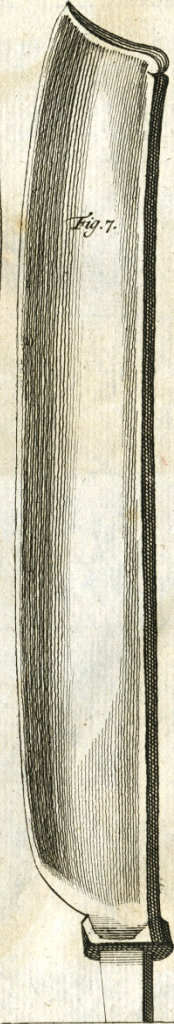

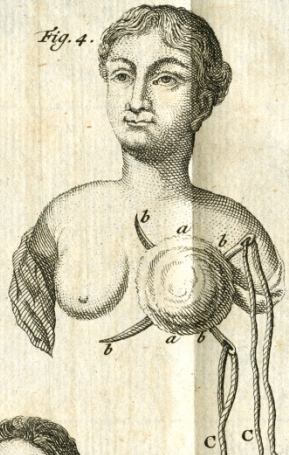
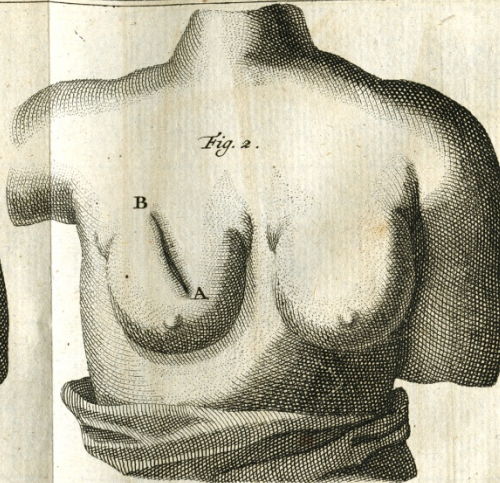
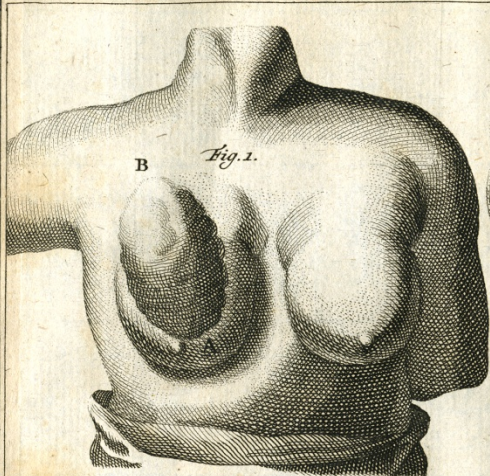


Fig. 3.

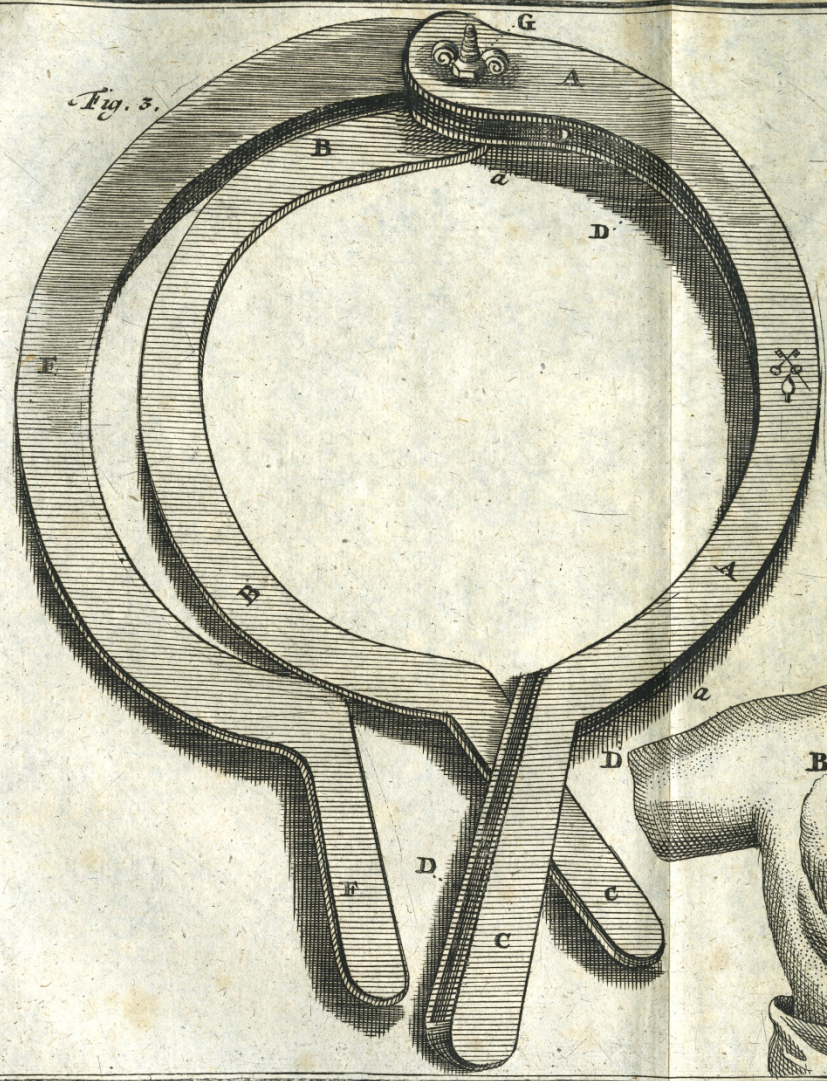


Fig. 4.

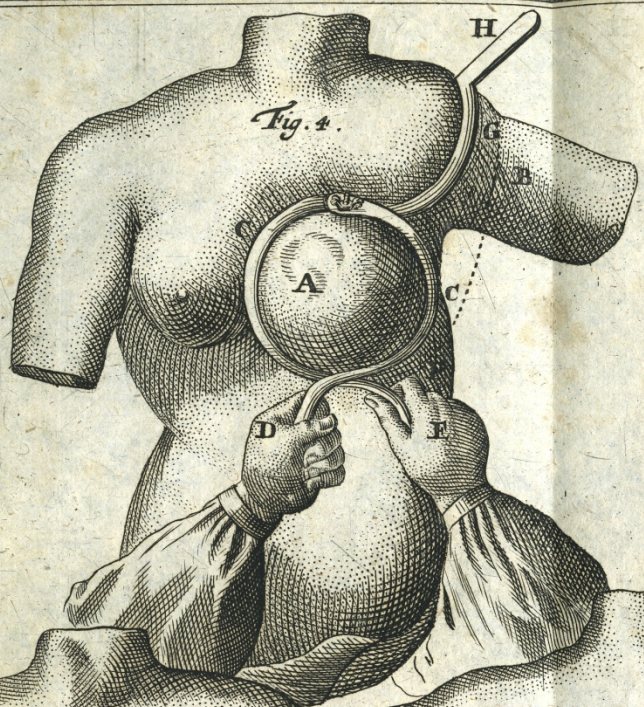


Fig. 5.

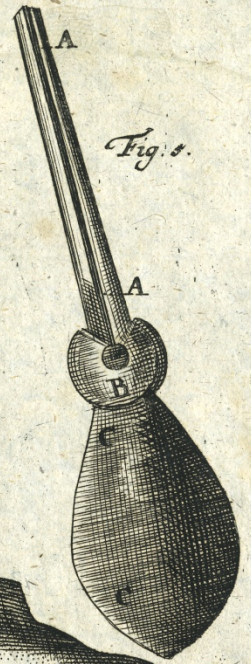


Fig. 2.

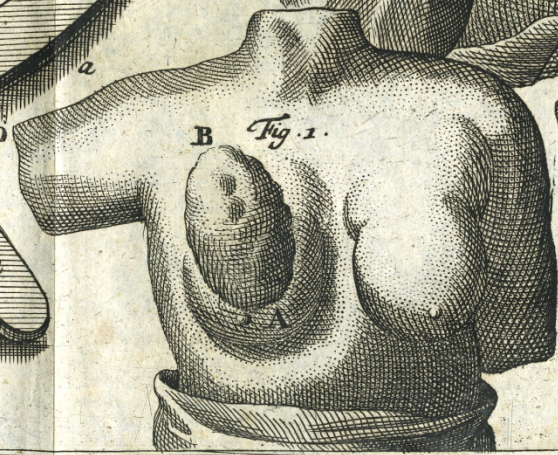
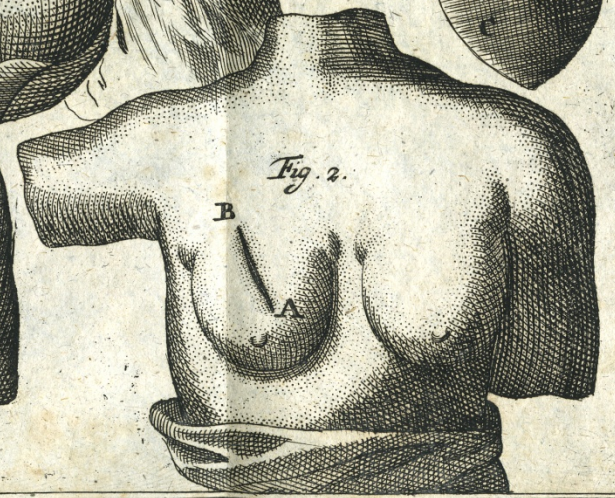
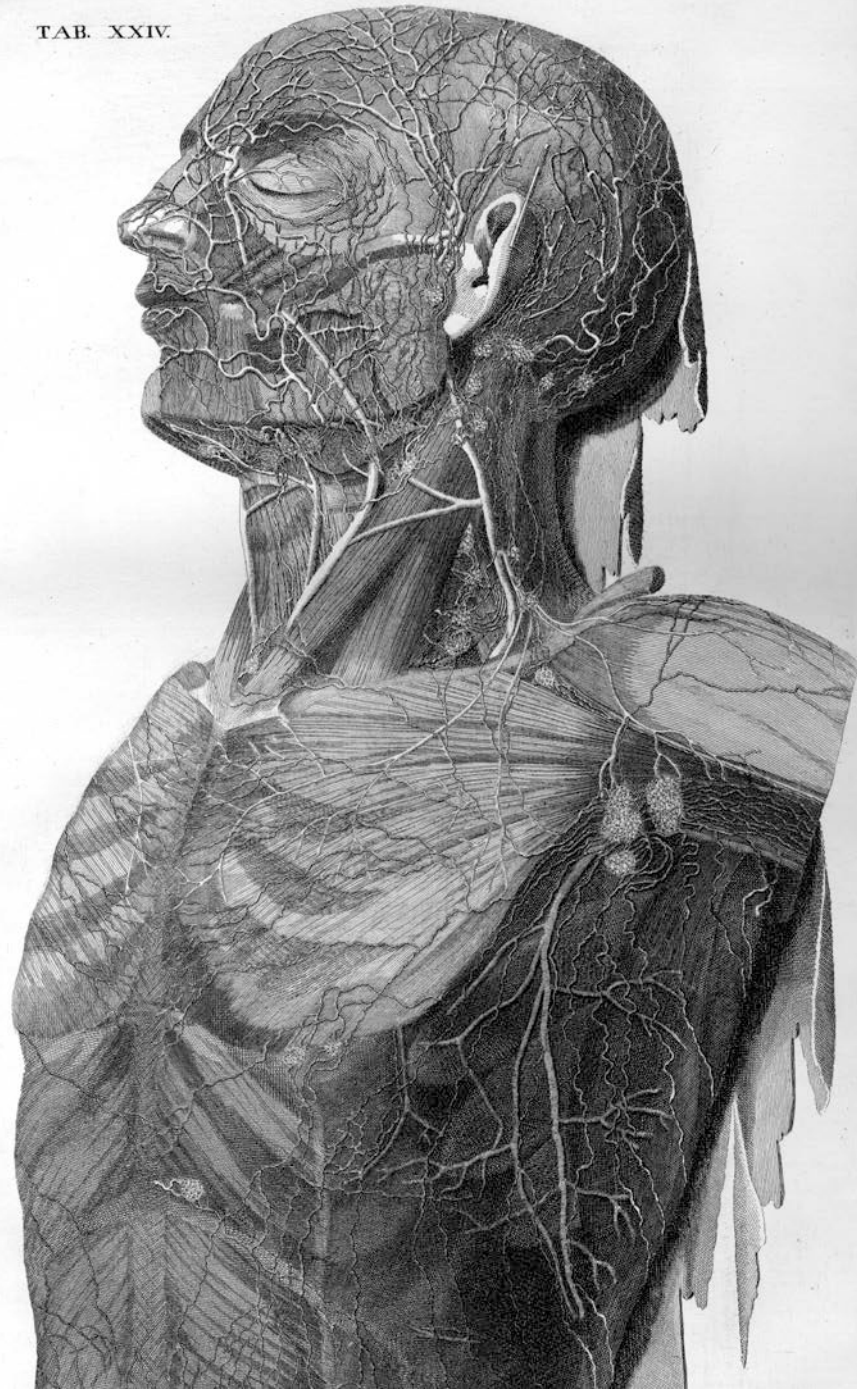

Fig. 2.



TAB. XXIV.



And. Joh. Magström

CHIRURGISKA
HÄNDELSE, R,

ANMÄRKTE OCH SAMLADE

UTI

KONGL. LAZARETTET

OCH ANNORSTÄDES,

MED ANSENLIGA TILÖKNINGAR

OCH

BIFOGADE AF RITNINGAR,

ANDRA GÅNGEN TIL TRYCKET
BEFORDRADE

AF

OLOF ACREL,

M. D. PROFESSOR, ÖFVER - FÄLTSKÅR I
KONGL. LAZARETTET, CHIR. VID KONGL.
ADELS - FANAN, LEDAMOT AF KONGL.
SV. VET. ACAD. OCH KONGL. CHIR.
ACAD. I PARIS.

STOCKHOLM, 1775.

Tr. hos H. FOUGT, R. af K. W. O. K. Boktr.

var på fiette veckan efter sista incisionen fullkommeligen til hälft återstald.

III. Schirrho & indurationes mammarum.

Hårda klimpar och hårdnade bröst.

Men förän dessa casus anföras, bör jag gifva tilkänna min egen ovishet, om de hårdheter eller hårdnade bröst, hvilka utskalade blifvit, verkligen härflutit af et kräftaktigt ämne i blodet; aldenstund både min egen och andras dageliga erfarenhet visar vederspelet, när sådana klimpar äro af kräftaktigt slag, då de på samma ställe eller annorstädes, förr eller senare återkomma. Utvårtens skiljeteknen mellan scirrhi benigni & maligni, hvilka Auctores utflakat, böra icke des mindre noga i akttagas och utgången derefter förut sägas.

1:o. *En Jungfru 33 år gammal ifrån Upsala*, hitkom 1754 til Lazarettet, at söka hielp för en hård klimp i des högra bröst, hvilken hon bar på tredie året. Bröstet var tämmelig stort, löst och hängande upifrån: i des botten eller nedra del kändes en innesluten klimp, något knölig, hård, rörlig och stor som et halft raspebröd efter längden klufvet: yttre huden var til

färg

färg och beskaffenhet frisk. Svulnaden hade inga svåra tilfällen, utom någon besvärlig tyngd och bröstets dragning samt stickningar vid väderskiten: hon samtyckte til des utskalande och tilreddes.

Först gjordes en rät incision ned ifrån klampen upåt på halfva bröstet: sedan gjordes den andra horizontelt efter klampens längd och högd, hvilken intog öfra ändan af rätta inskärningen och liknade et Romerskt T. Klampen löstes från kanterna och uttogs. Vårtan var något stor, knottrig och brunaktig, derföre den ock bortogs: fårets hörn förentes med plåster-håfter; bröstet och fåret öfverhölldes och betäcktes med tort fint linskaf, compresler, och vanlig bröstbinda: den öfriga skötselfn och förbanden voro lika som vid friska sår. Bals. arcaei med några droppar ol. ceræ bruktes som digestiv på de förenade kanterna: tort linskaf til slut var det endaste epuloticum; på fiette veckan var fåret läkt, då hon frisk och sund afreste. Klampen bestod af et köttlikt väfande med hårdnade körtlar i oordentelig sammanväfnad.

2:o. *En Piga af 30 år, hemma bär i staden*, blodrik, och tilföre med värfulla känningar i kroppen besvärad, hade nu på andra året varit plägad af en svulnad och hårdhet i des vänstra bröst, til hvilket fördelande hon fruktloft användt hvarjehanda eljest tienliga läkemedel: hon sökte Lazarettet och intogs 1755 värti-

N 5

den.

INTRÅDES TAL

Om

*Kräftskadors, Scrophulöse och
Veneriske sårs och svullna-
ders igenkännande.*

Hållit för


KONGL. COLLEGIUM MEDICUM,

DEN 18 OCTOBER 1771,

Af

PEHR BIERCHÉN M. D.

ASSESSOR I KONGL. COLL. MED.



På Kongl. Collegii befallning.

Stockholm, Tryckt hos Direct. LARS SALVIUS, 1772.

1800-talet

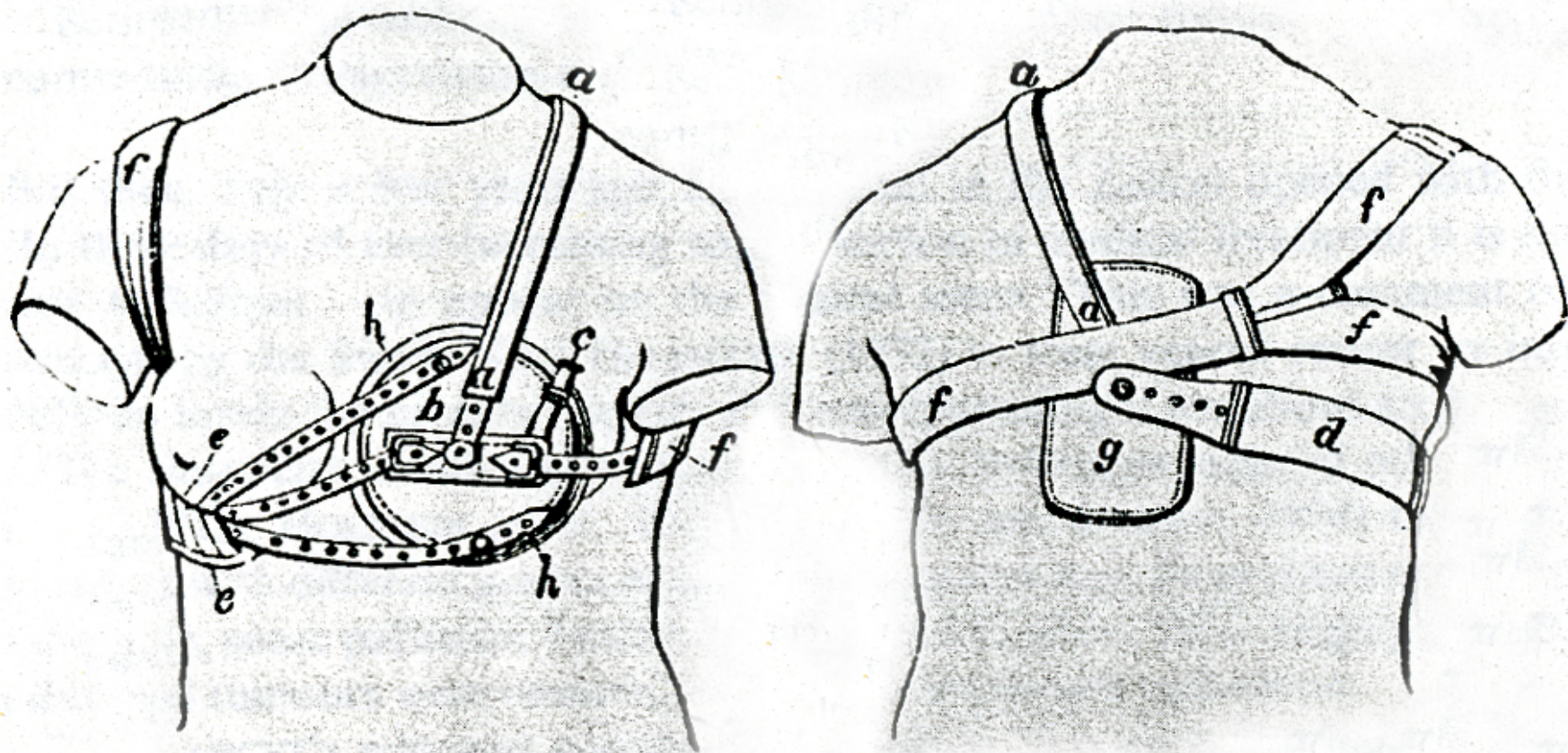


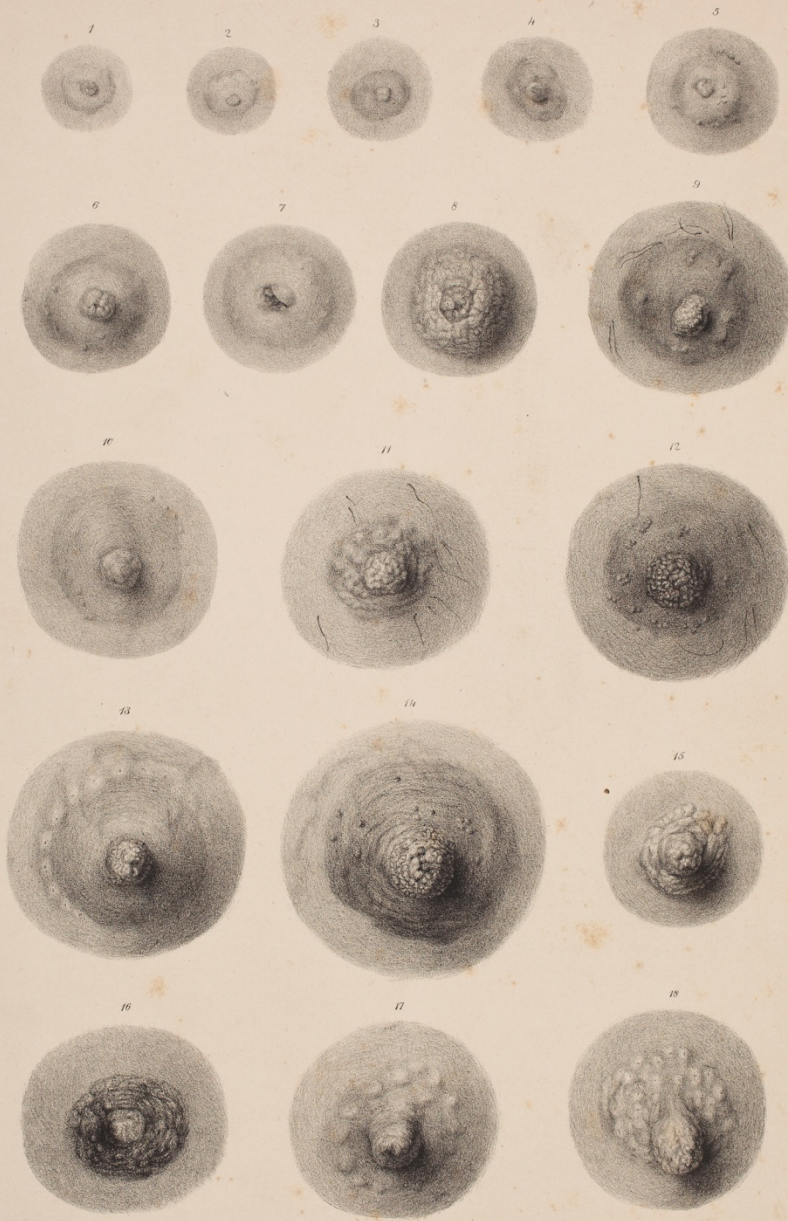
Fig. 1. Compression apparatus designed by Walter Hayle Walshe (1812–1892).

Anestesipionjär

Seishu Hanaoka (1760 – 1835)

”Tsusensan”, blandning av 6 olika örter i 360 ml kokande vatten, supernatanten om 340 ml fick patienten dricka – medvetslöshet efter 3-4 timmar.

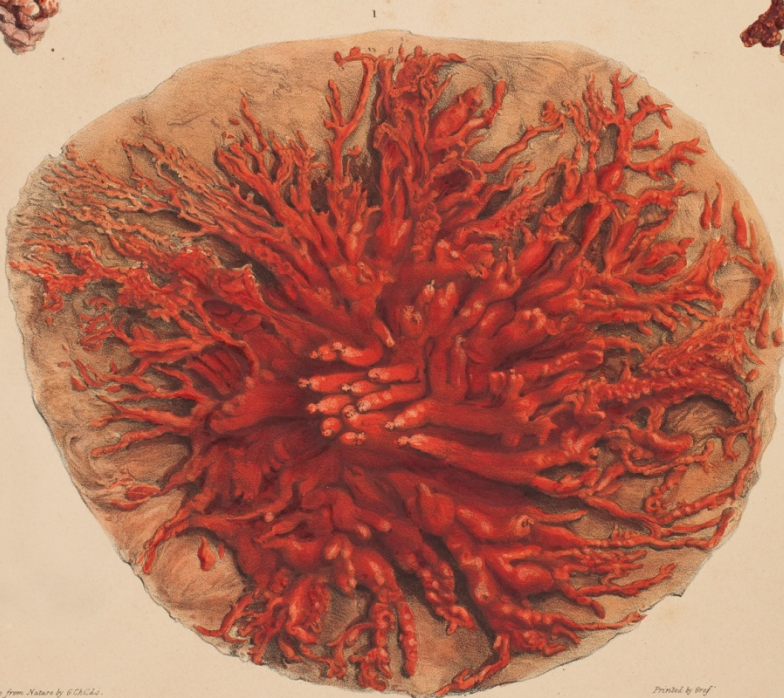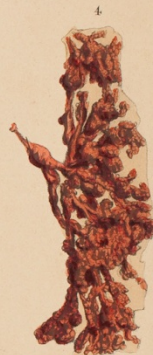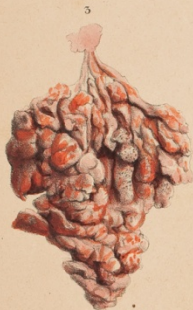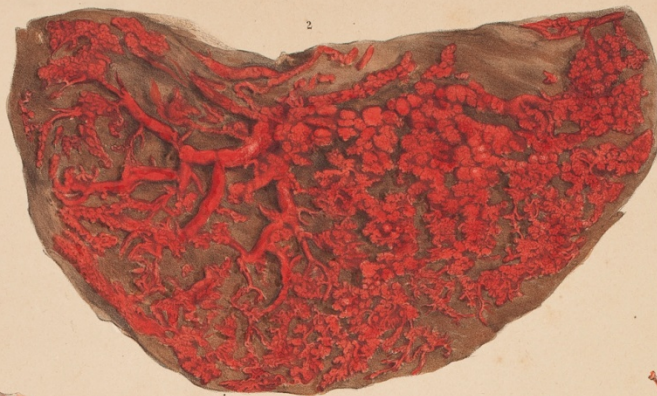Opererade 156 bröstcancrar.





*Drawn on Stone by G. Childs
R. Arnott, St. Peterborough*

J. Gray Printer to the Queen



TRAITÉ
DES
MALADIES DU SEIN

ET DE
LA RÉGION MAMMAIRE

PAR

A. VELPEAU

Membre de l'Institut (Académie des sciences) et de l'Académie impériale de médecine,
professeur à la Faculté de médecine de Paris,
chirurgien de l'hôpital de la Charité, etc.



PARIS

LIBRAIRIE DE VICTOR MASSON

PLACE DE L'ÉCOLE-DE-MÉDECINE.

1854.

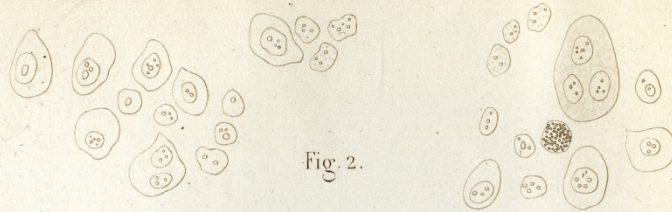
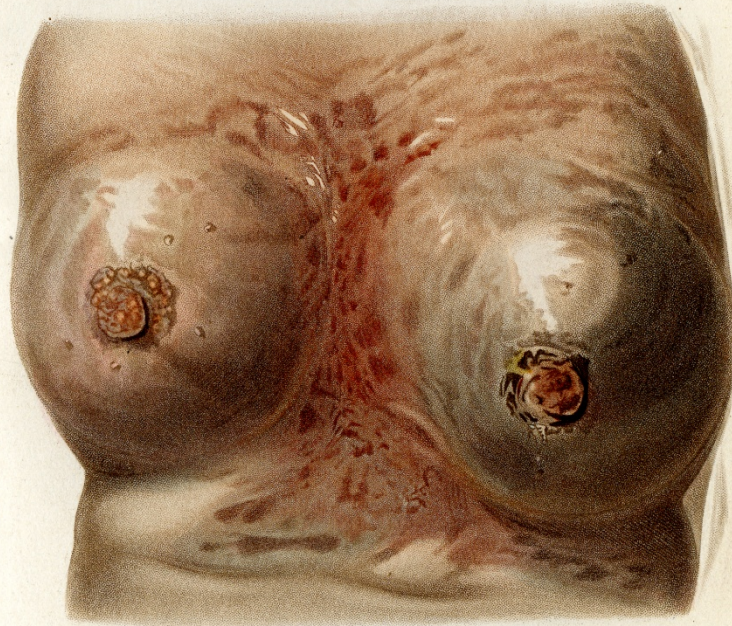


Fig. 2.

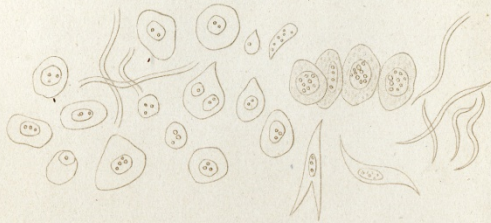

Fig. 1.



Visto sc.

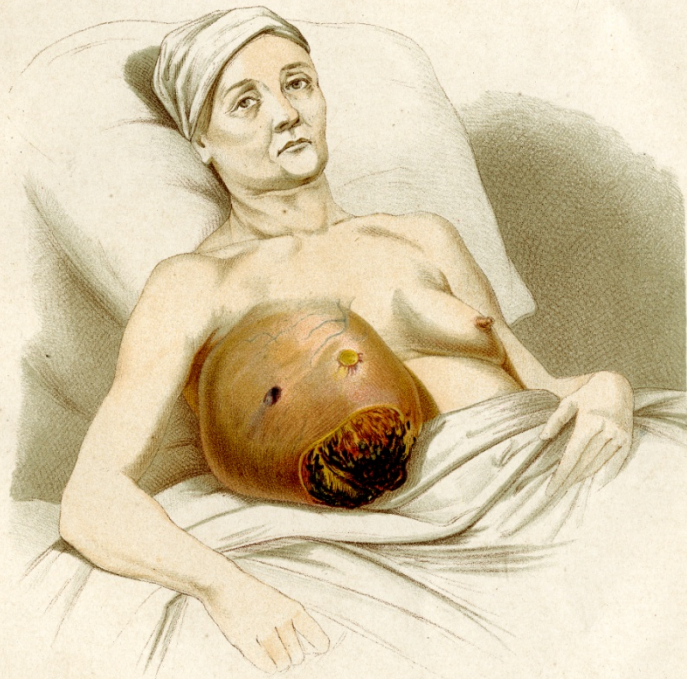DIE KRANKHEITEN
DER
BRUSTDRÜSEN.

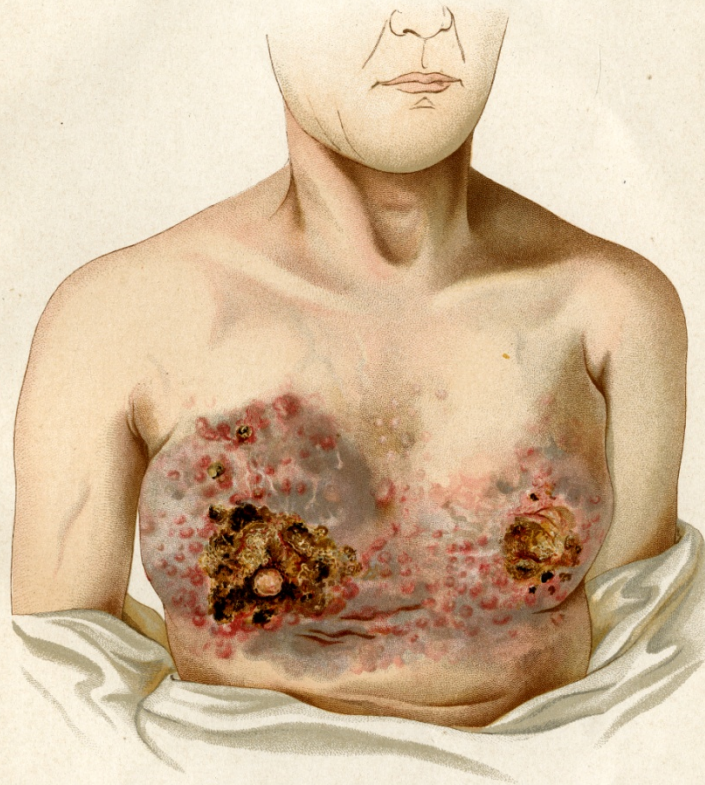VON

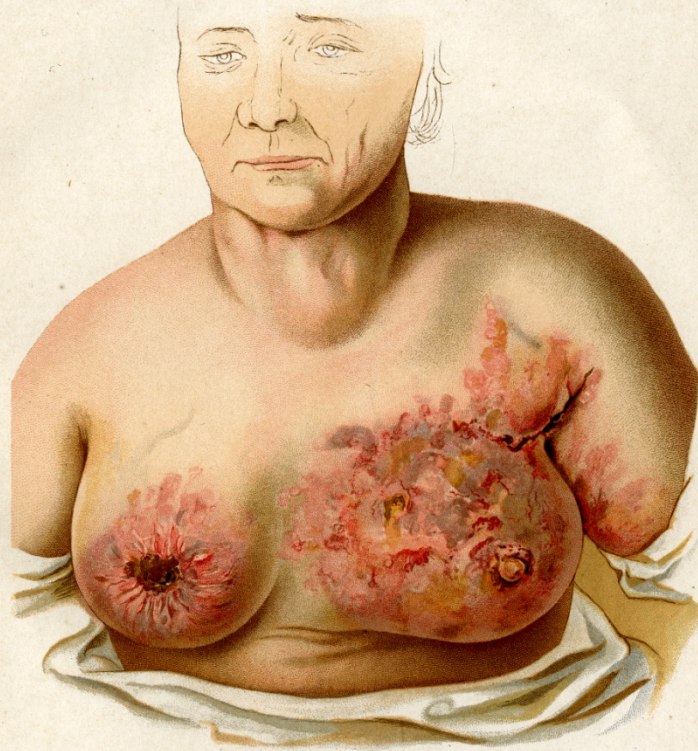
DR. TH. BILLROTH,
PROFESSOR DER CHIRURGIE IN WIEN.

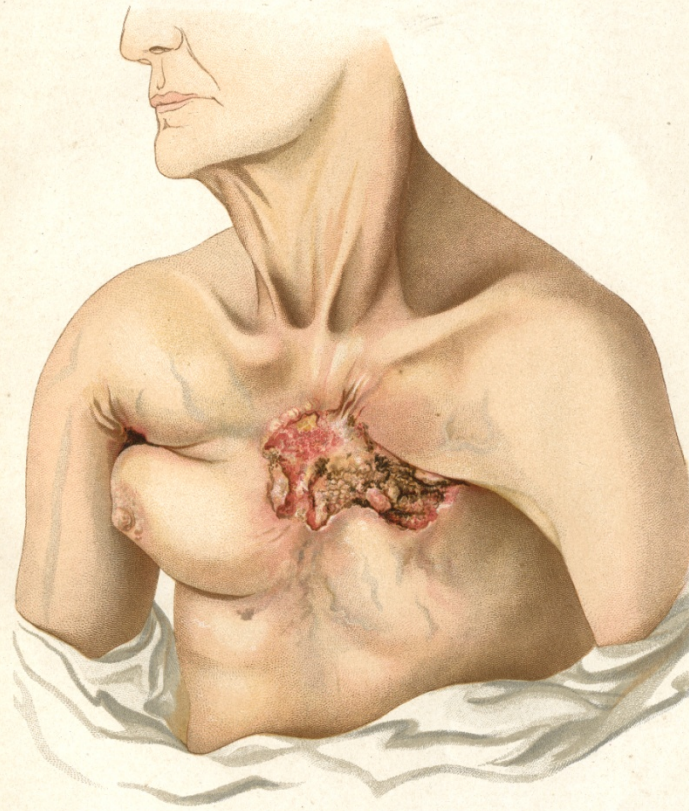
MIT 55 HOLZSCHNITTEN UND 8 TAFELN IN FARBENDRUCK.

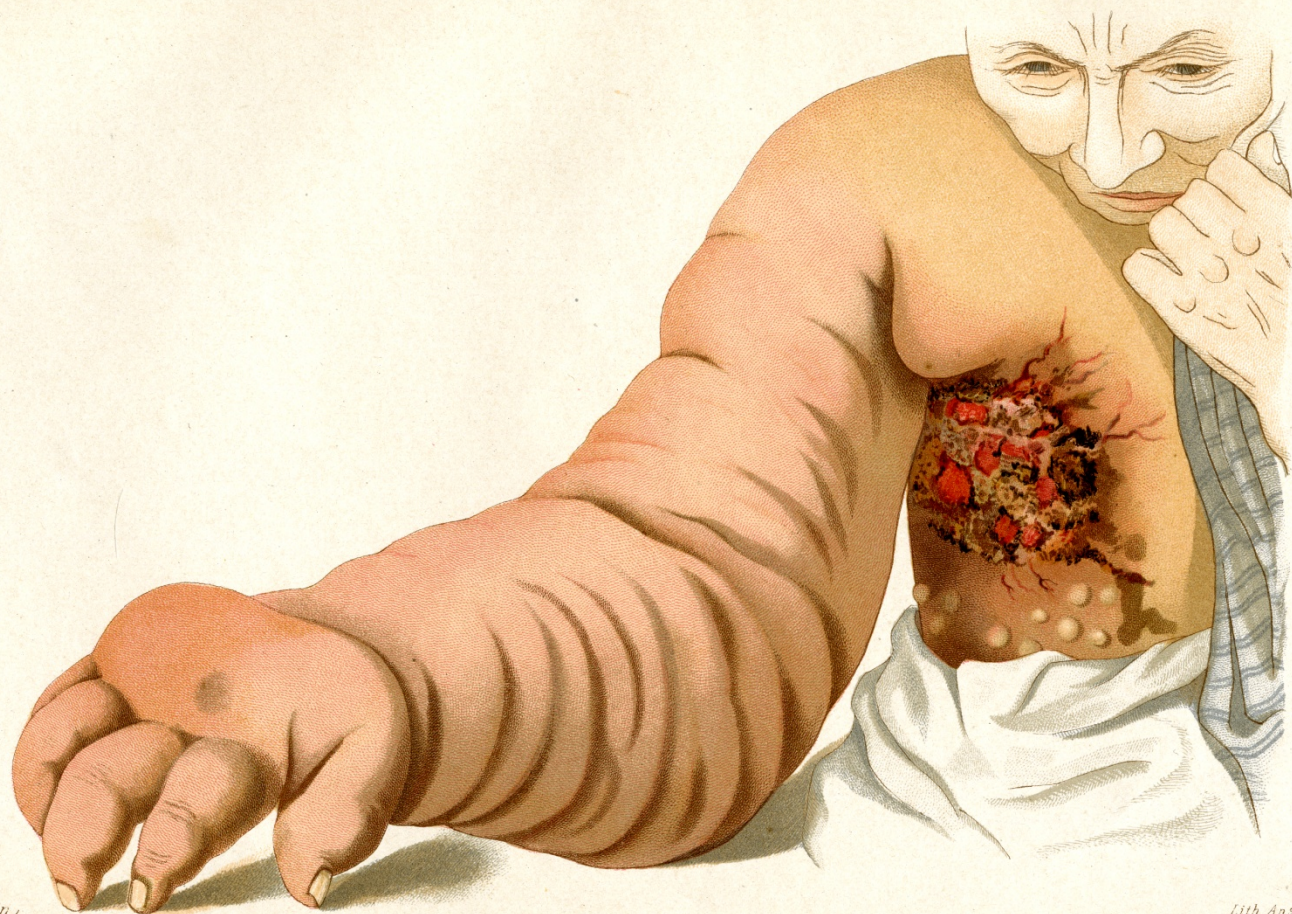STUTTGART.
VERLAG VON FERDINAND ENKE.
1880.







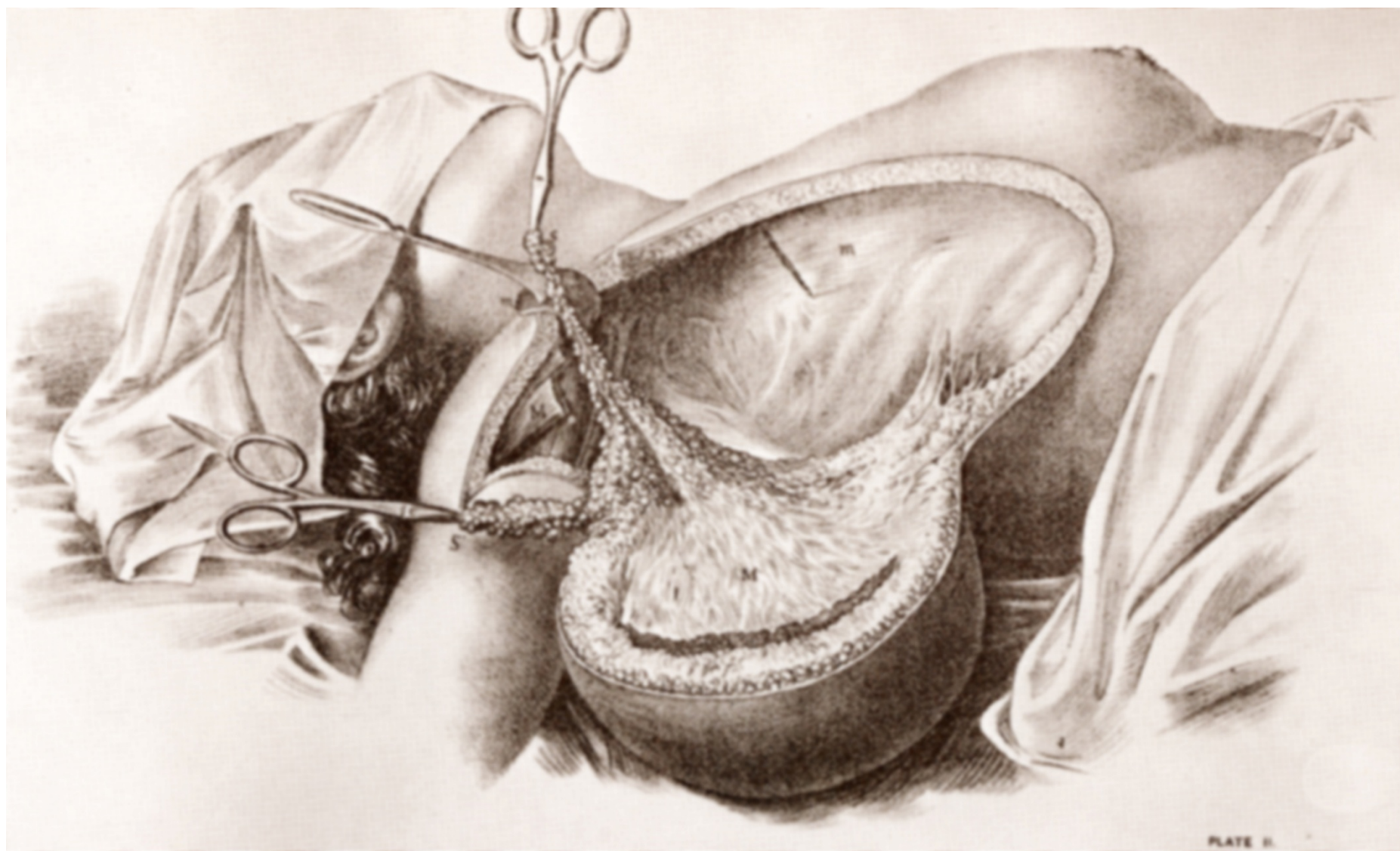
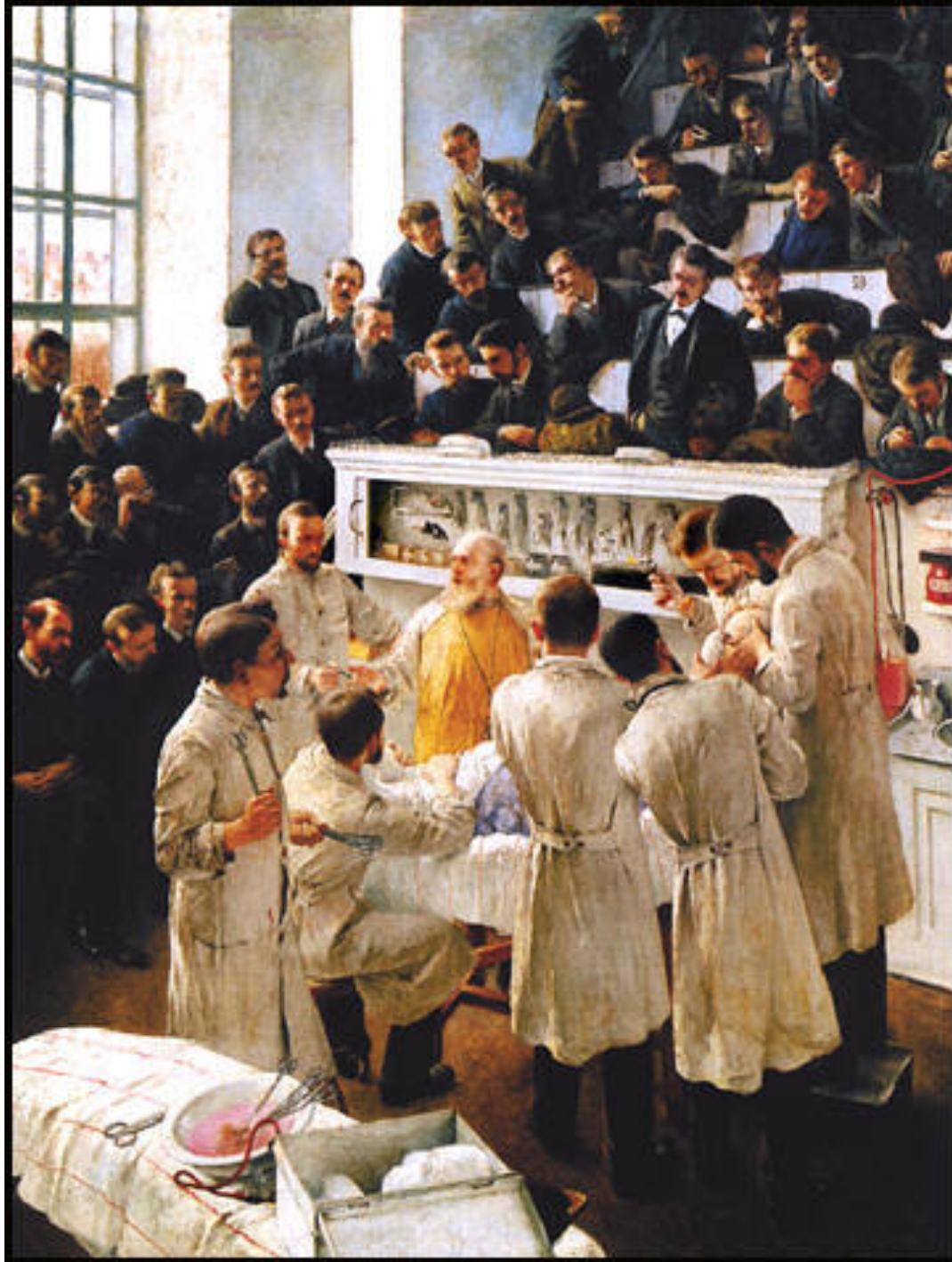















Hermann Gocht †.

Einer der ersten deutschen Pioniere der Röntgenologie. Prof. Hermann Gocht in Berlin, ist im 70. Lebensjahre durch den unerbittlichen Tod abberufen worden.

Gerade in diesen Tagen sind 40 Jahre vergangen, als Gocht, der damalige Sekundärarzt der Chirurgisch-Orthopädischen Klinik von Prof. Hoffa in Würzburg, das erste Lehrbuch der Röntgenologie herausgab, das die Summe

Hermann Gocht (1869 – 1938)

Två fall av palliativ behandling 1896.

”Wir verwenden ziemlich
hochgespannte Ströme, jedenfalls nicht
unter 50 Volt.”

1900 – talet

Strålbehandling - låg energi blir hög

Stor kirurgi blir mindre

Mammografi blir rutin

Endokrin behandling blir adjuvant

Cytostatika blir adjuvant

Antikroppsbehandling...

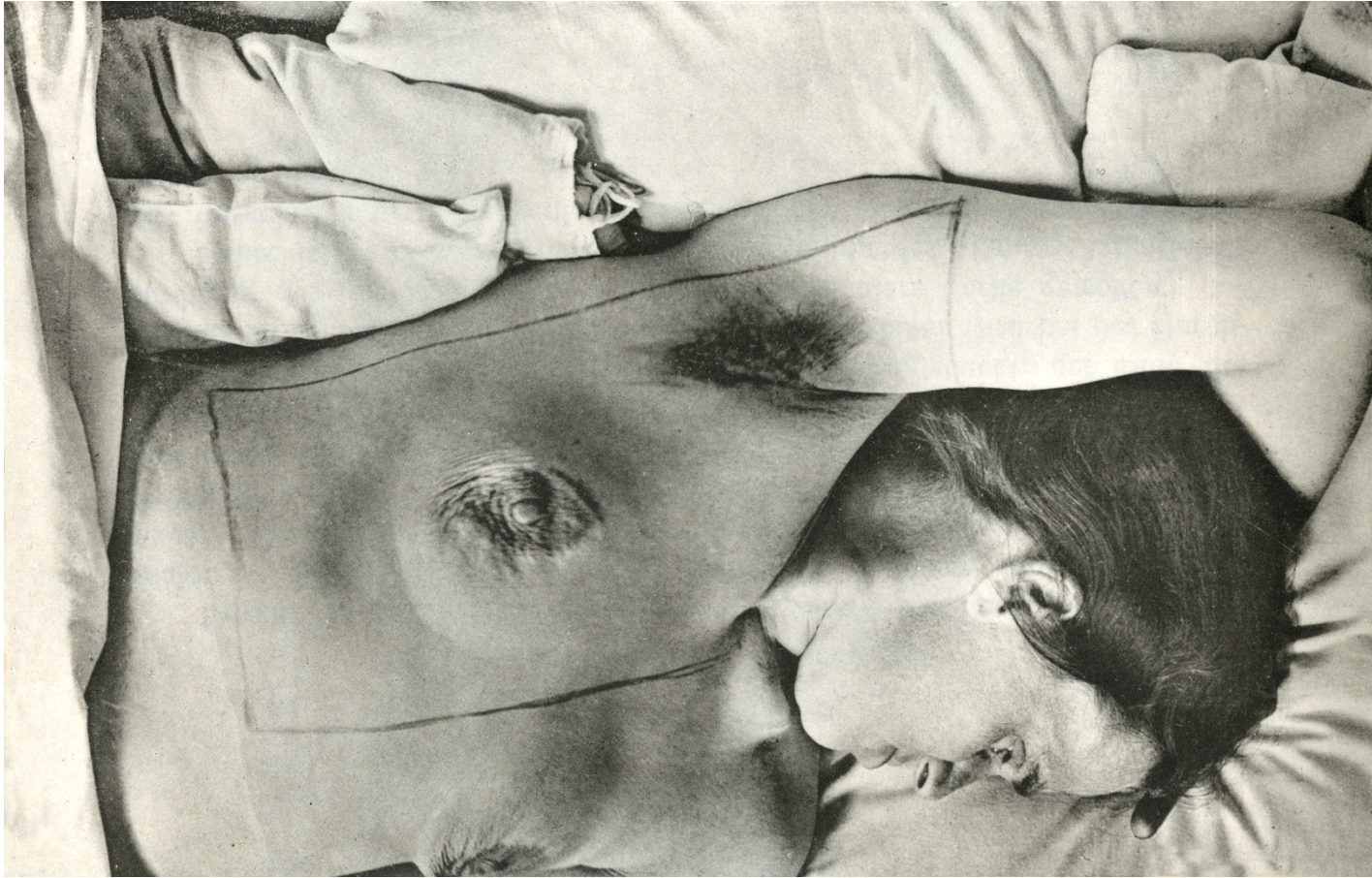
STRÅLBEHANLING

”Vanlig röntgen”

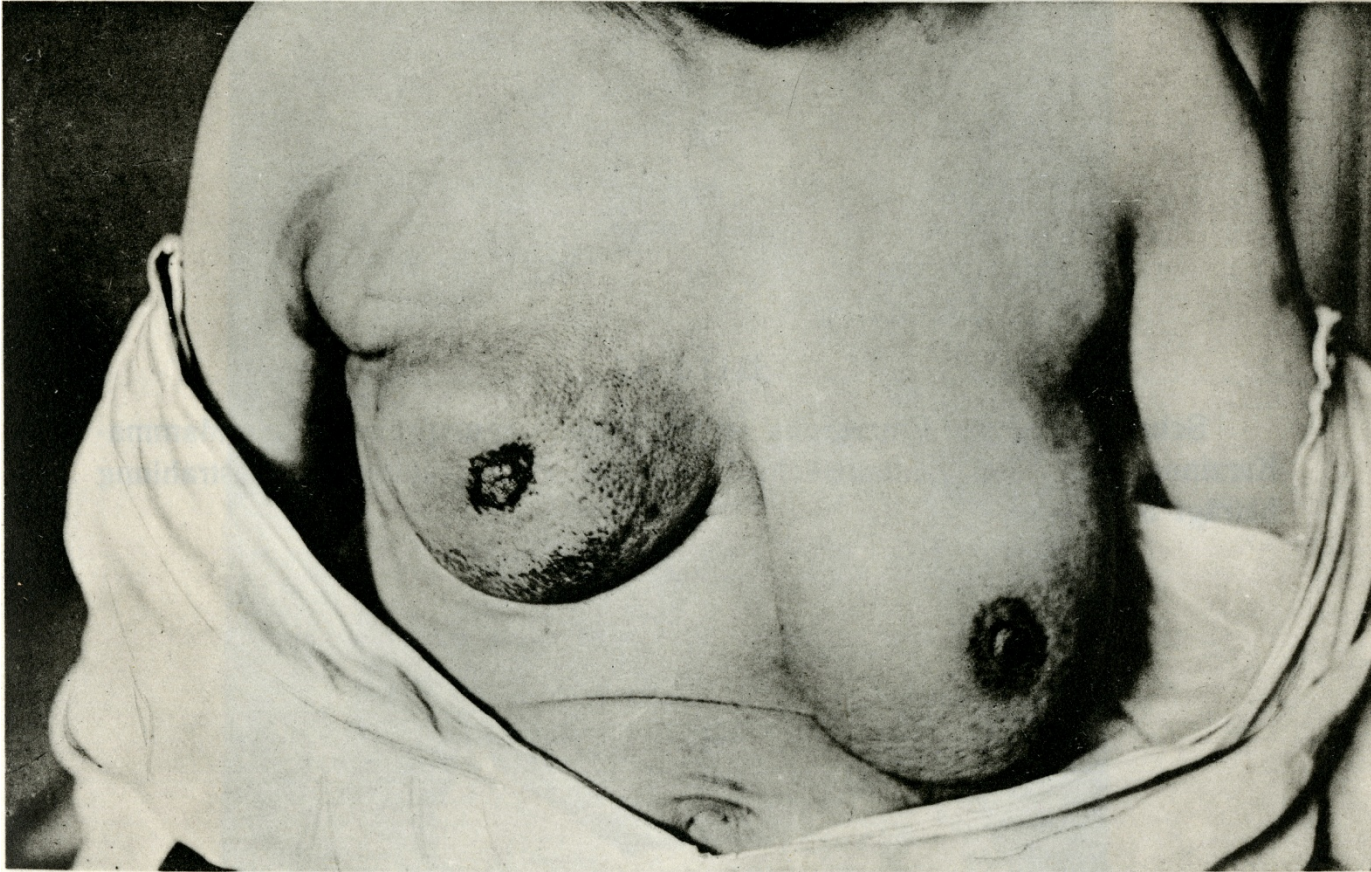
Co 60 – 1950, Sasaktoon, Kanada

Linjäraccelerator – 1954, endast under 90-talet

Extern strålbehandling, inoperabel bröstcancer, Wintz 1924



Biverkning... (Wintz 1924)



Mammografi

Albert Salomon (1883 – 1976) – brösttrtg 1912

Mammografiscreening 1960-talet

Sverige föregångsland – Laszlo Tabár

Kirurgisk behandling

Sakari Mustakallio (1899 – 1989): små op + rtg

Bröstbevarande kirurgi + strålbeh. (50 Gy)

Fem stora randomiserade studier, 1990-tal.

(Sverige: Göran Liljegren, Lars Holmberg, H-O Adami, Sten Graffman, Jonas Bergh m.fl.)

Kemoterapi – cytostatika

Paul Ehrlich (1854 – 1915), pionjären
1946 lymfom behandlas med mustine
1976 Gianni Bonadonna, m.fl., adjuvant
behandling med CMF
Nissen-Meyer – tänkte rätt!

Hormonbehandling

Oophorektomi, kirurgisk eller radiologisk

Adrenalektomi (Huggins & Bergenstal, 1951)

TAMOXIFEN ("antiöstrogen"), godkänt 1977

Aromatashämmare

LHRH-analoger

Forts. Hormonbehandling...

Tamoxifen har ersatt oophorektomi
Aromatashämmare har ersatt adrenalektomi
LHRH-analogerna har ersatt hypofysektomi

Och nu finns trastuzumab (Herceptin)...

The end
FINIS