Vem gör vad i framtidens Radiologi

Peter Aspelin
Professor
Karolinska Institutet
Röntgen veckan 4 september 2013

“The strangest thing about the future is that they will be referring to our time as “the good old days”.

– John Steinbeck

Radiologins inriktning

- Diagnostik/Funktion
- Intervention
- Terapiuppföljning
- Förståelse för molekylär patogenes
- Systembiologi

MRI scans of a normal brain

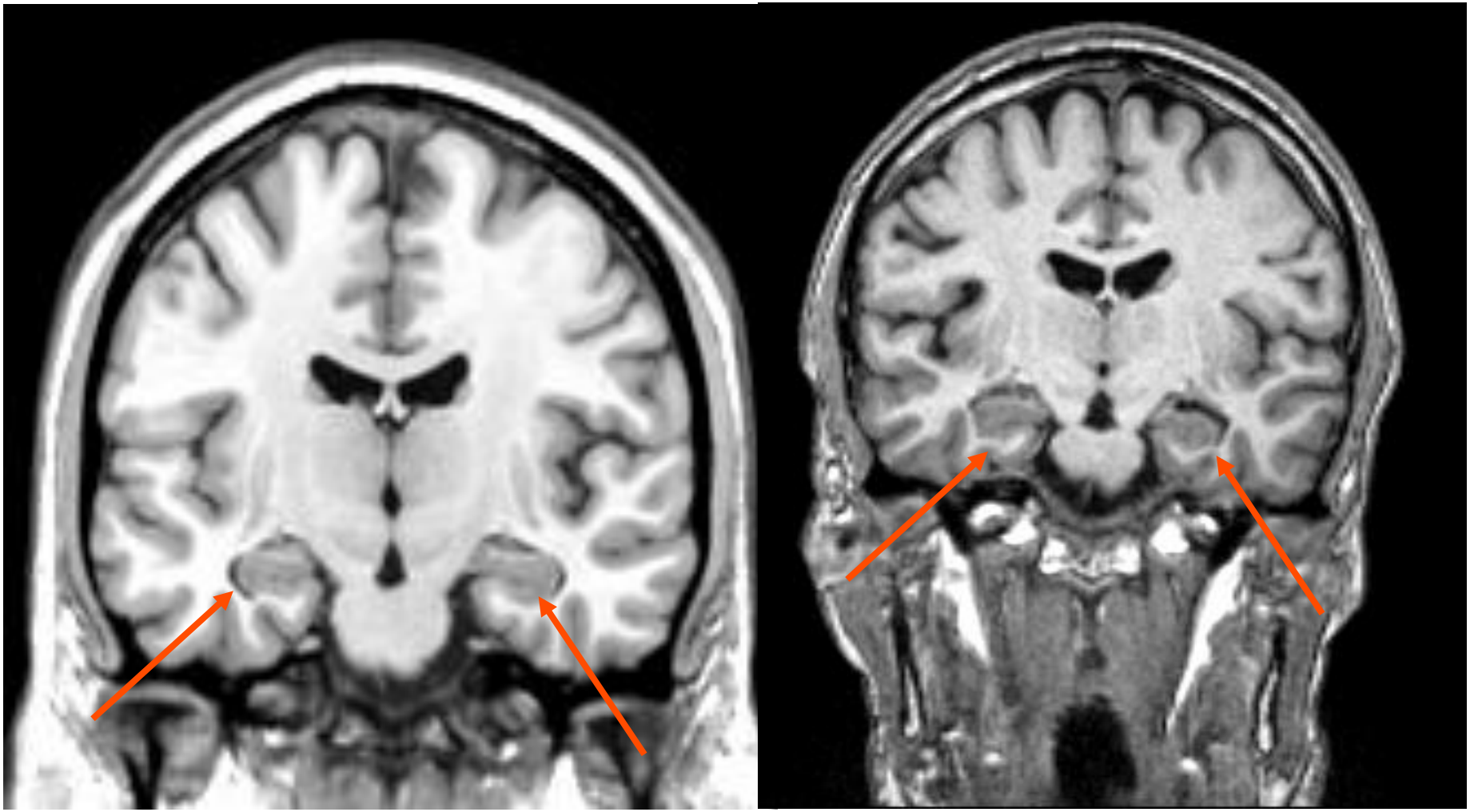

Arrows point to the hippocampus

MRI-picture of an Alzheimer brain showing (symmetric) hippocampus atrophy and enlargement of lateral ventricles

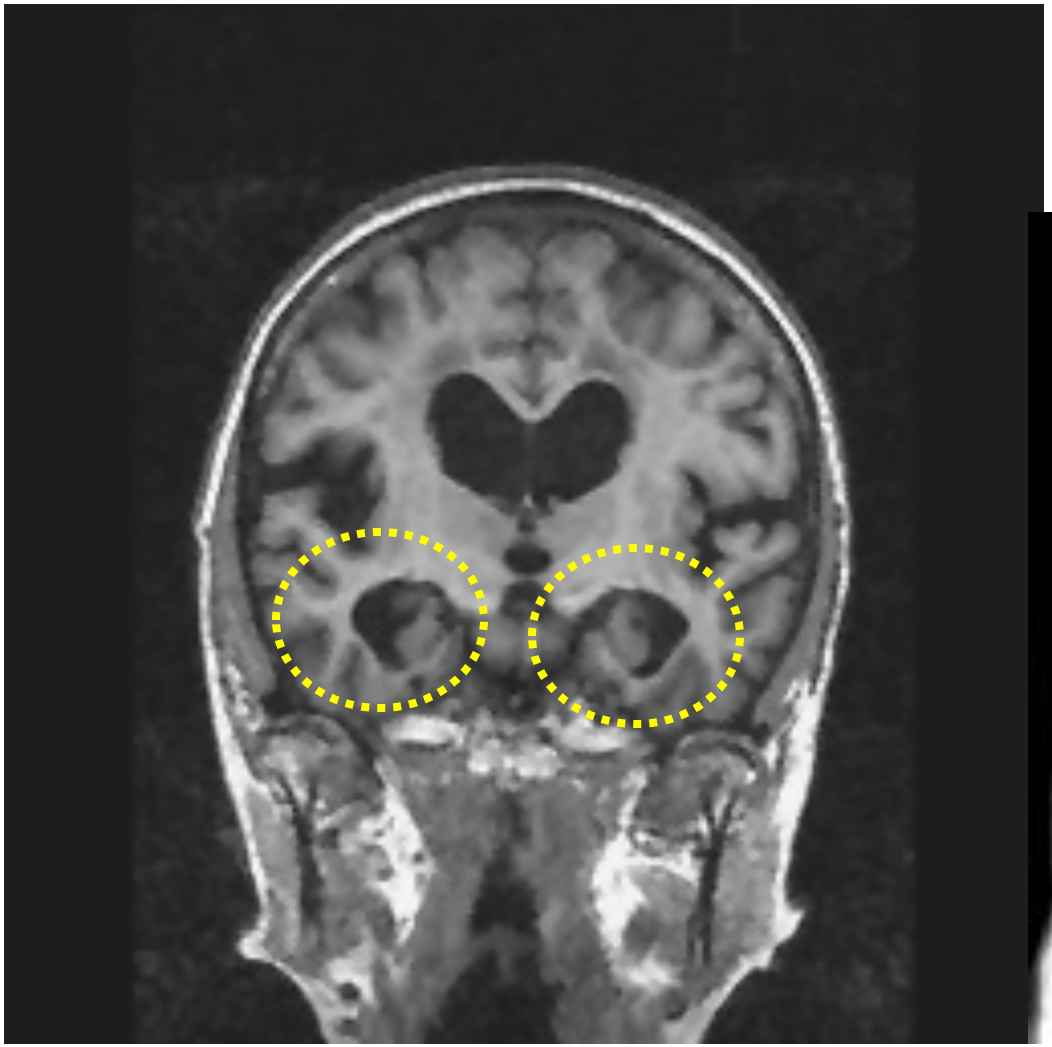

Normal brain

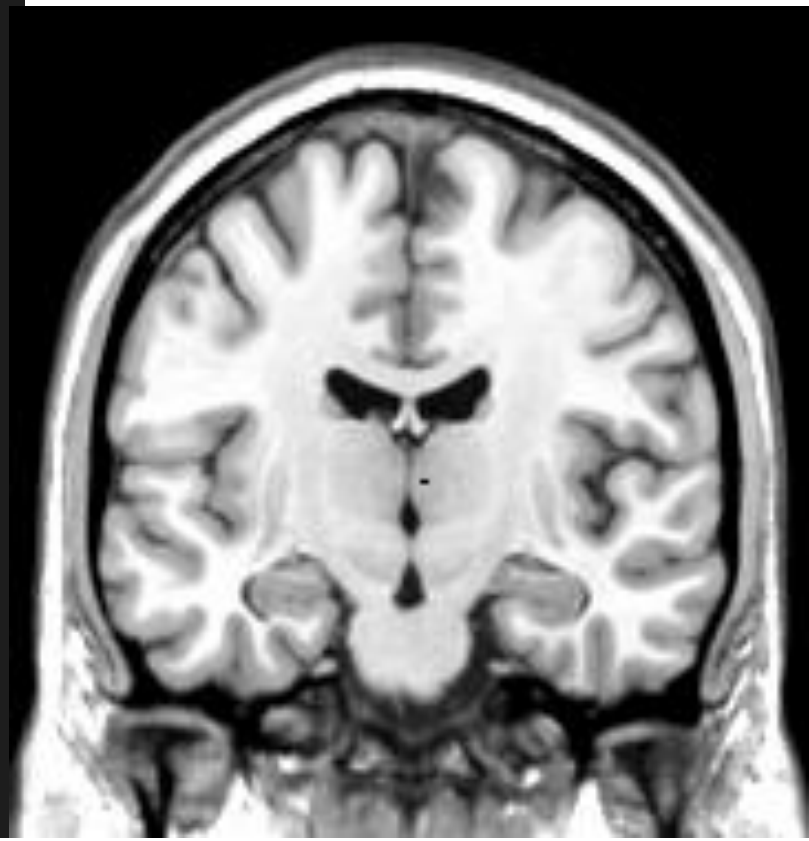

SPECT imager reflecting cerebral blood low in an AD-patient.

Note the reduced blood flow in the parietal areas (arrow)

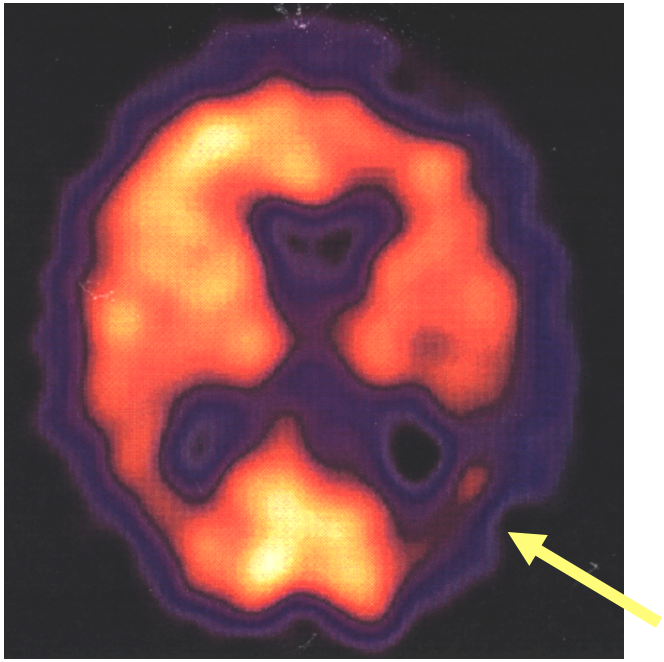

PET image of an AD patient.

Reduced glucose metabolism in the parietal areas (arrows)

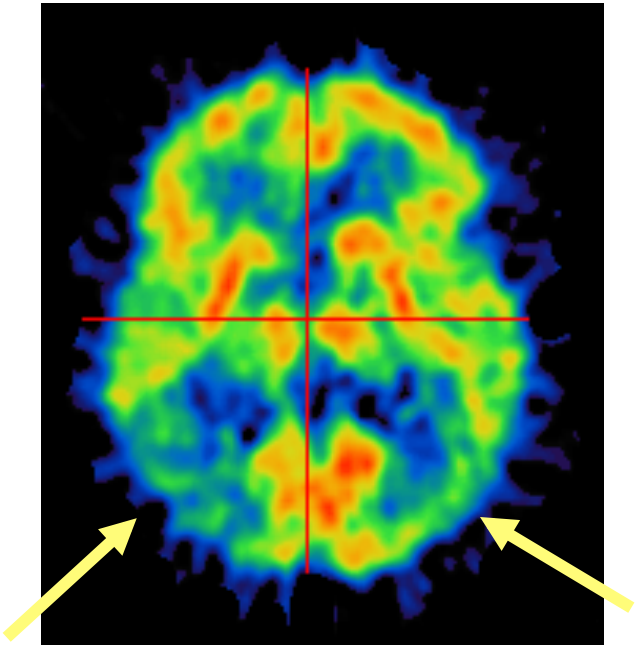

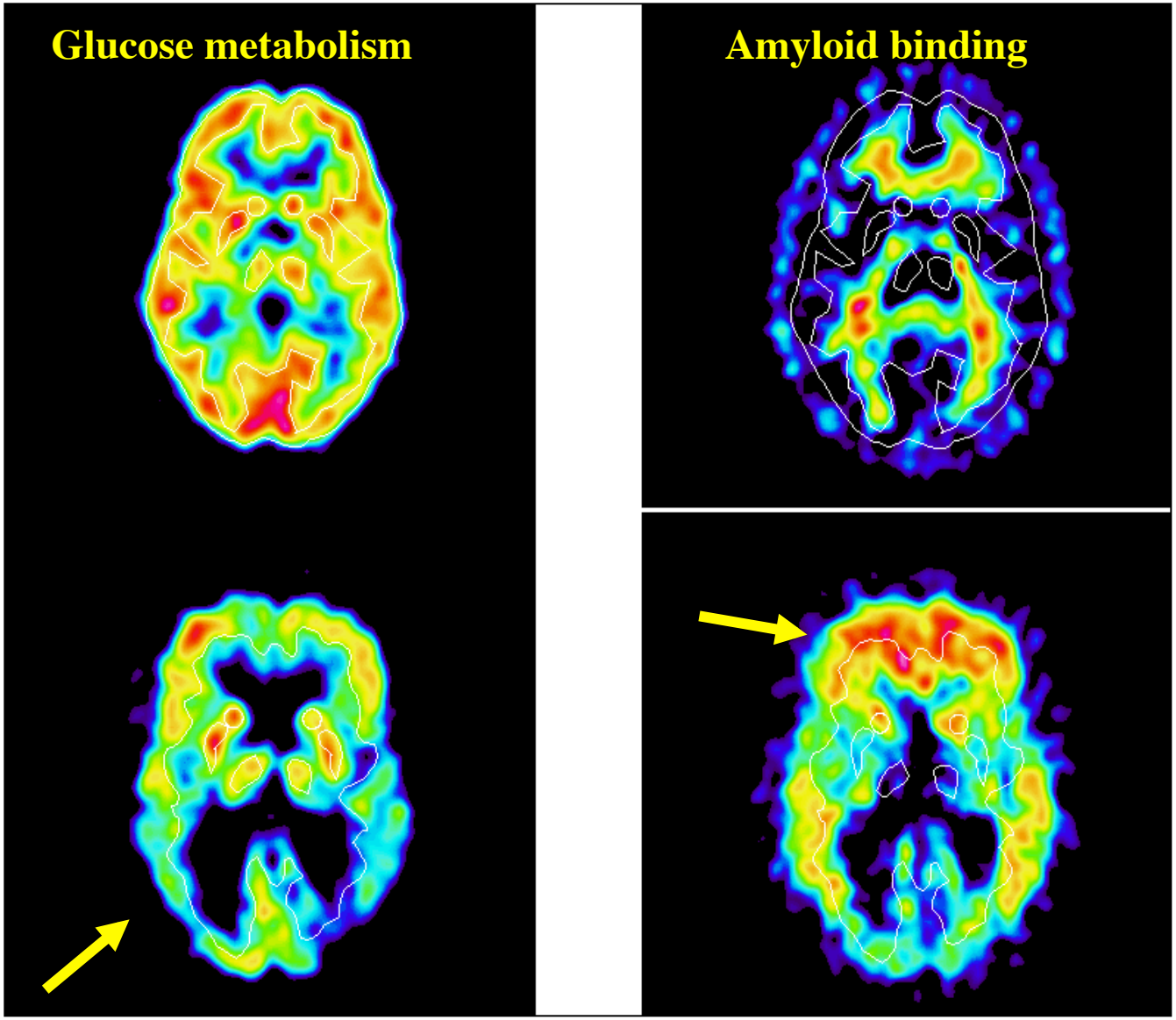

Adopted from Nordberg

Cardiovascular MRI Toolbox

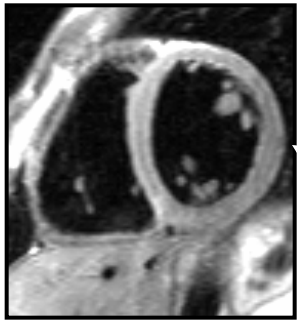

anatomy & morphology

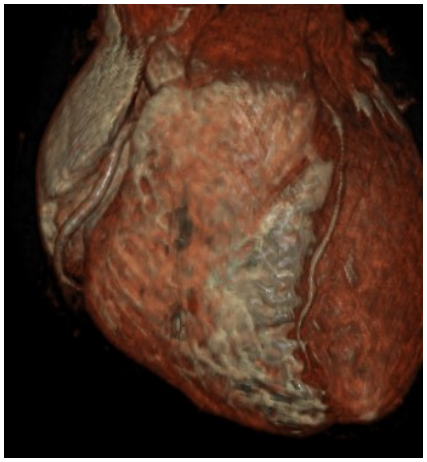

coronary MRA / CTA

function & wall motion

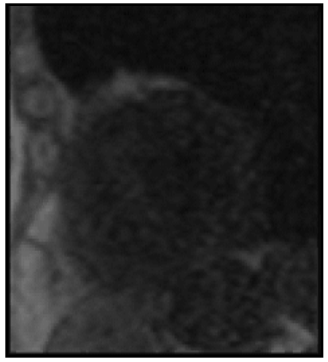

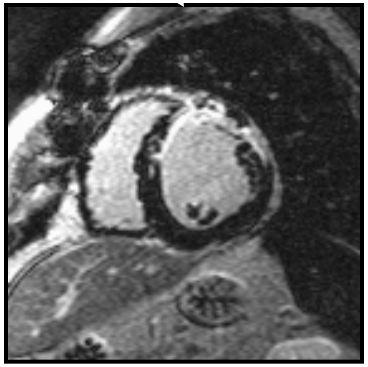

viability

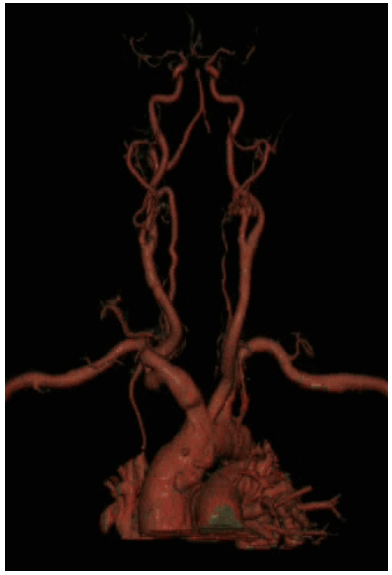

angiography

Courtesy of Gerhard Laub PhD, Siemens Medical Solutions

Radiologins inriktning

- Diagnostik
- Intervention
- Terapiuppföljning
- Förståelse för molekylär patogenes
- Systembiologi

Radiologins inriktning

- Diagnostik
- Intervention
- Terapiuppföljning
- Förståelse för molekylär patogenes
- Systembiologi

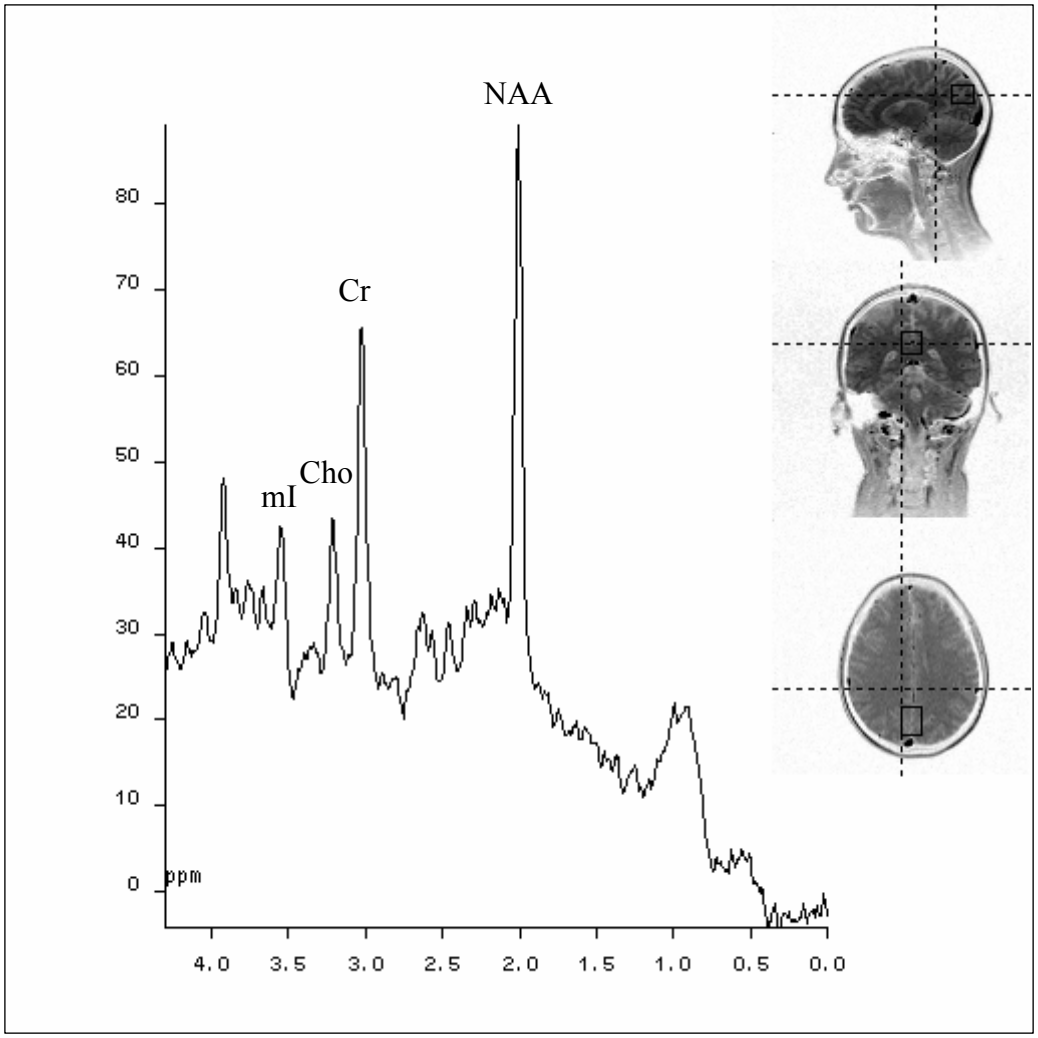
NAA
Cr
Cho
mI
80
70
60
50
40
30
20
10
0
ppm
4.0
3.5
3.0
2.5
2.0
1.5
1.0
0.5
0.0

cMRT, MRS und DWI of the Prostate

Patient with PCa in the peripheral Zone to the right

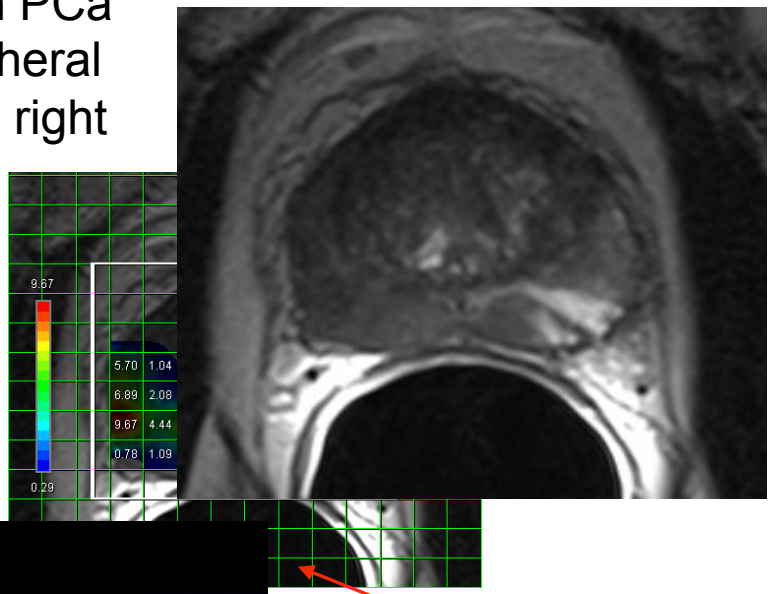

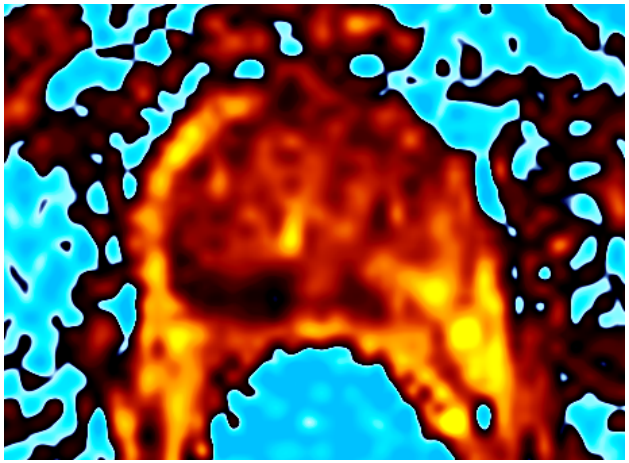

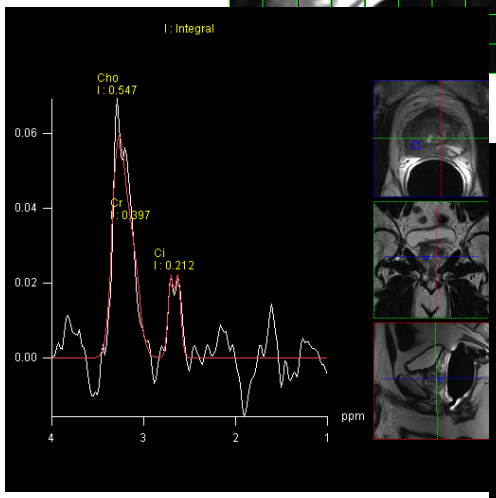

suspektes Voxel

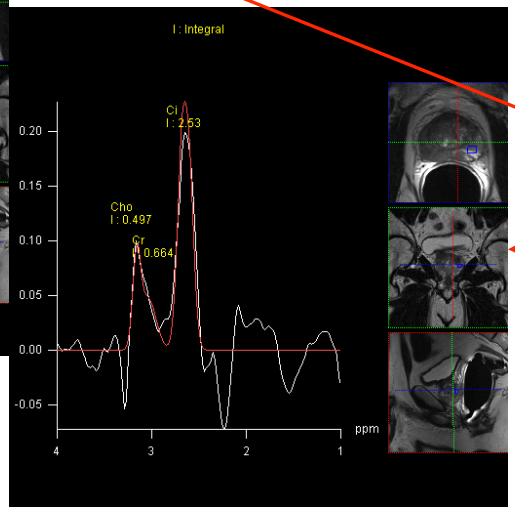

normales Voxel

Perfusion of the Prostate

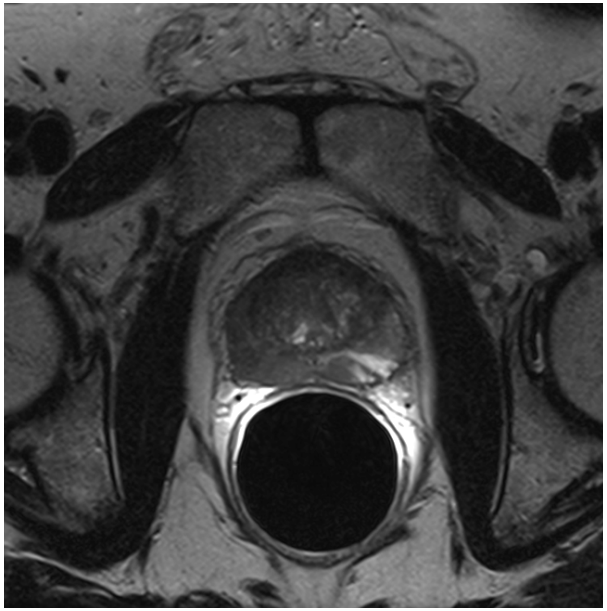

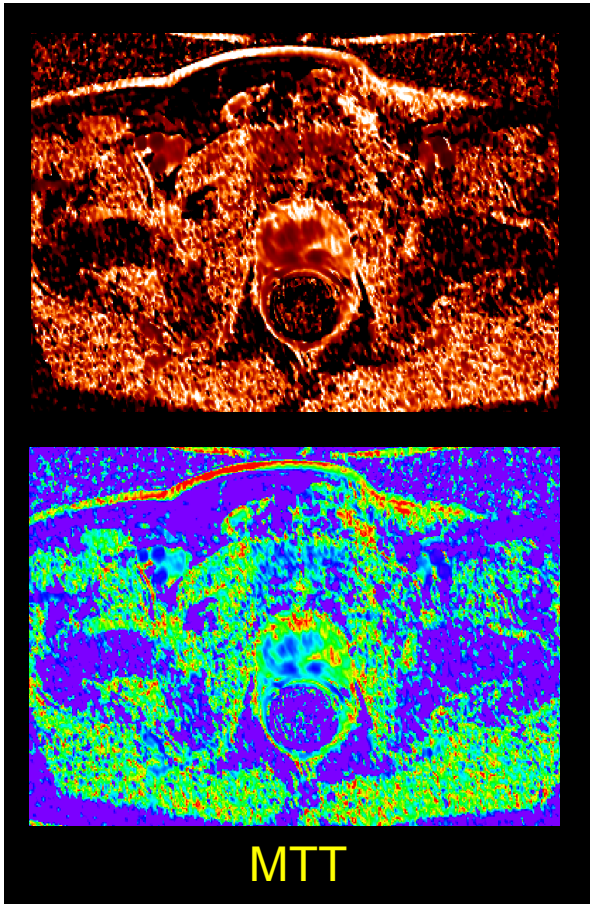

mean transit time

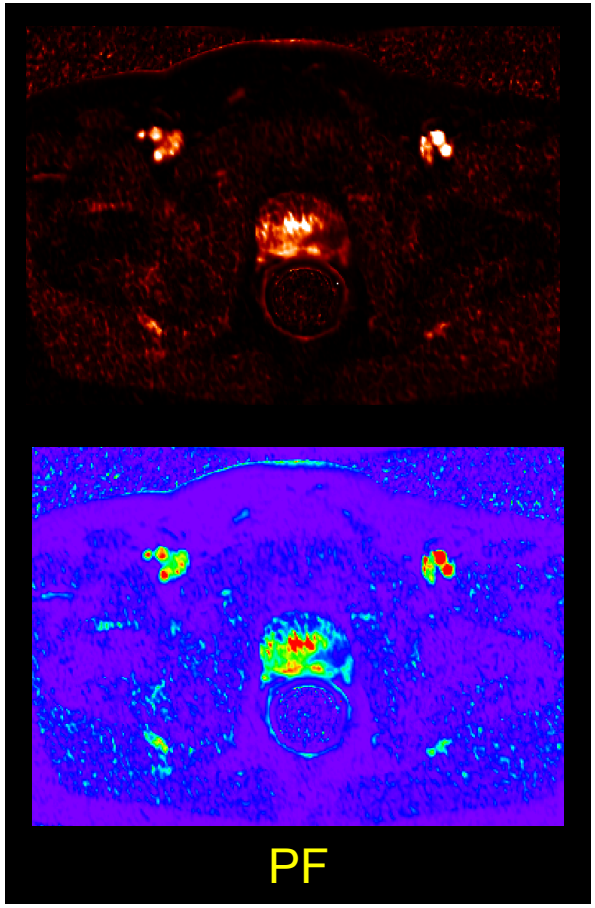

plasma flow

PET/CT follow-up after treatment

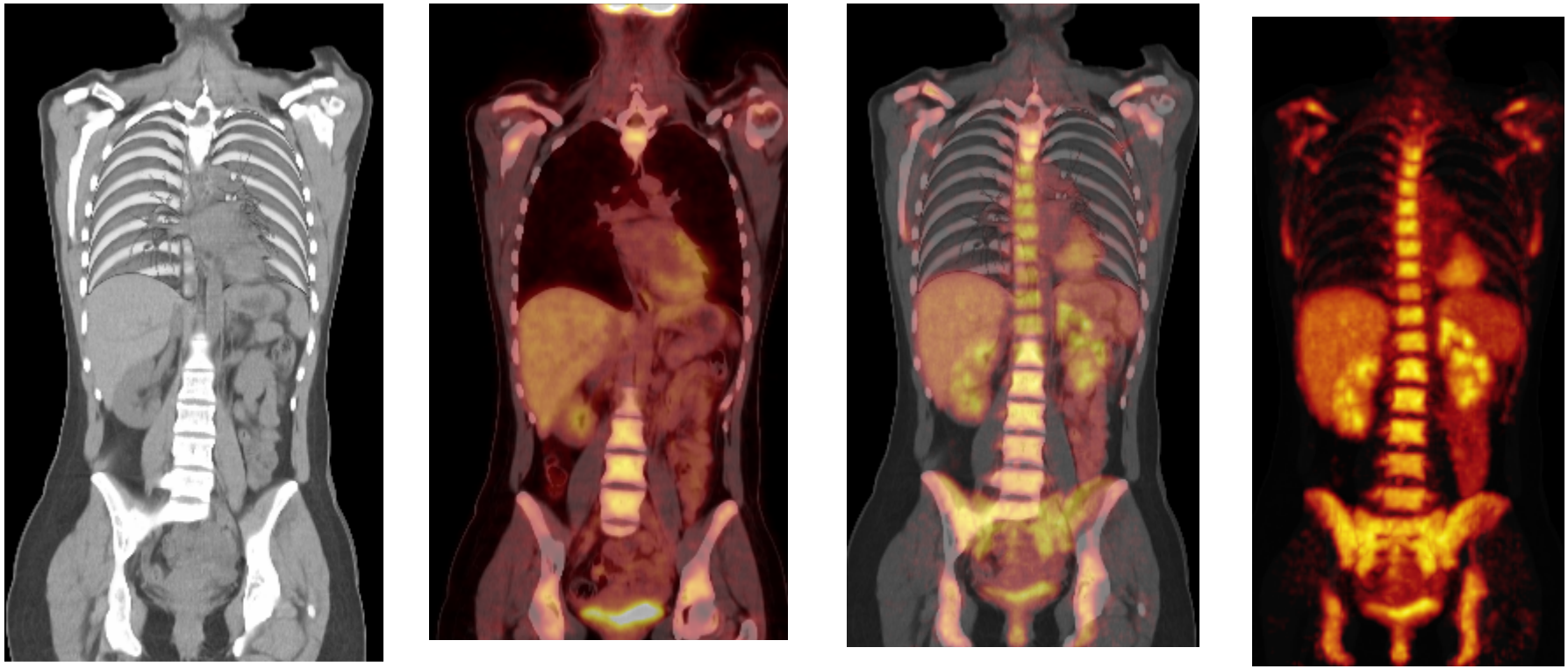

Indication	28-year old patient with lymphoma after radio- and chemotherapy.
System	Biograph 64
	CT: 120 KV, 170 ref. mAs, CAREDose4D, 64 x 0.6 mm slice collimation, 3 mm slice width, 2 mm increment
	PET: 432 MBq F-18-FDG, 1 h p. i, 3 min / bed, iterative reconstruction (4 iterations, 8 subsets, 5 mm Gaussian)
Findings	Normal tracer uptake.

Apparat-/bildutveckling

BILDEN

- 2D
- 3D
- Funktion
- Molecular imaging (bl.a. PET)
- Artificiell intelligens (beslutstöd)
- Virtual reality

Radiologin

- Vem skall ”äga” radiologi/imaging i framtiden?

“Everything is hard before it is easy”

– Johann Wolfgang von Goethe

Radiologin

- Vi kommer att gå från
  - Revir/specialiteter
- Kompetens

Radiologin innehåller

1. Ställningstagande till indikation och val av metod.
2. Bibehålla och utveckla kvalitet inom metodologin.
3. Diagnostik ,Intervention – kvalitetsregister.
4. Presentera resultatet av undersökningen – sätta in det i sitt kliniska (patientens) sammanhang.
5. Följa behandlingseffekter
6. Kvantitativt beskriva radiologiska fynd
7. Förståelse av patogenes till sjukdomar.

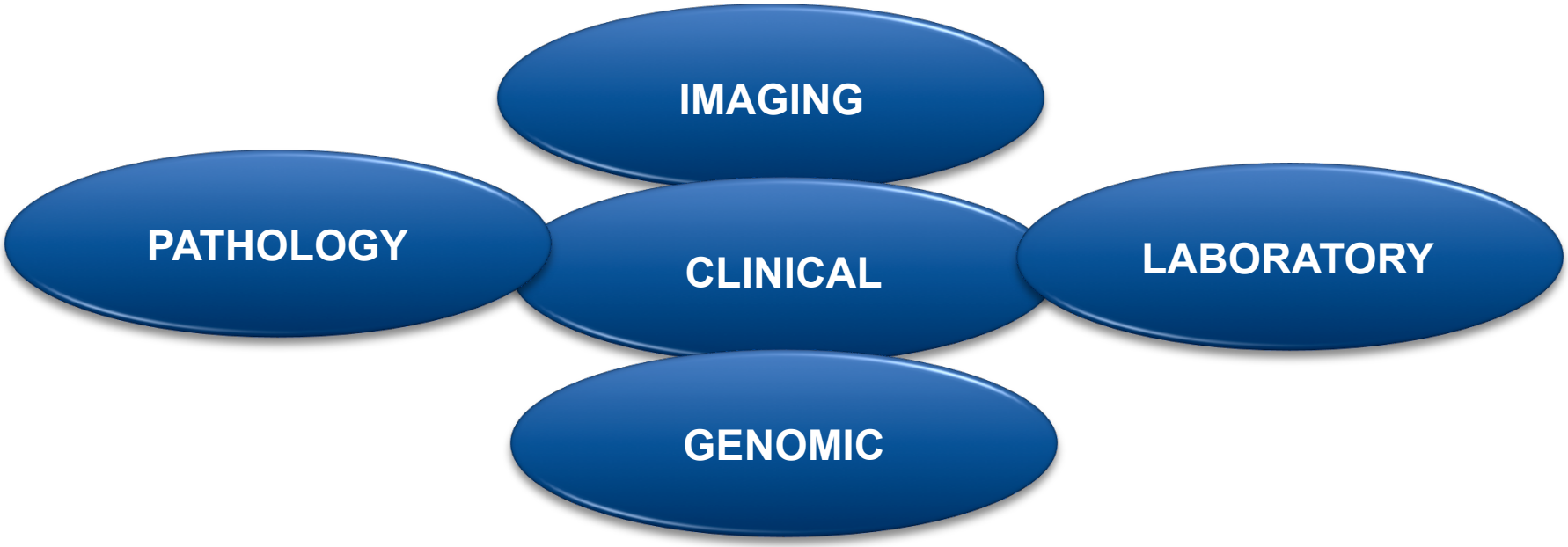
IMAGING
PATHOLOGY
CLINICAL
LABORATORY
GENOMIC

Diagnostikens utmaning

Att göra en skillnad

Thornbury´s ladder

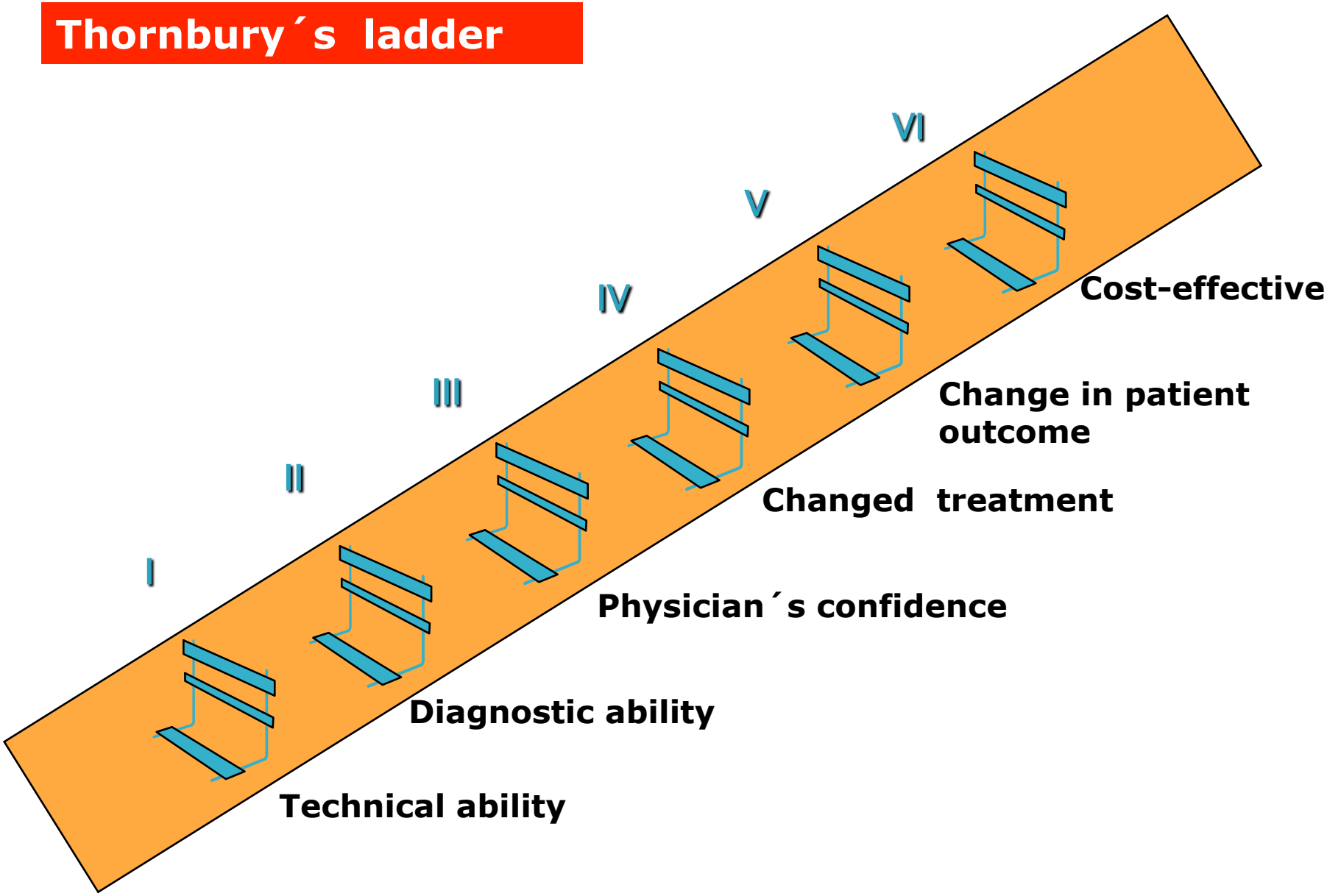

Radiologin

- I framtiden kommer det att krävas högsta kompetens i primärmötet patient / sjukvård
- Detta kommer att ställa stora krav på primärkompetensen vid analys av radiologiska bilder
- Vilket kommer att kräva samordning av subspecialiteter (teleradiologi) även jourverksamheten

Radiologin

- Teleradiologi är för att stanna och utvecklas.
- I första hand för interprofessionell konsultation.

Framtidens sjukvård

- Vi måste gå från “silos” till multidisciplinära team.

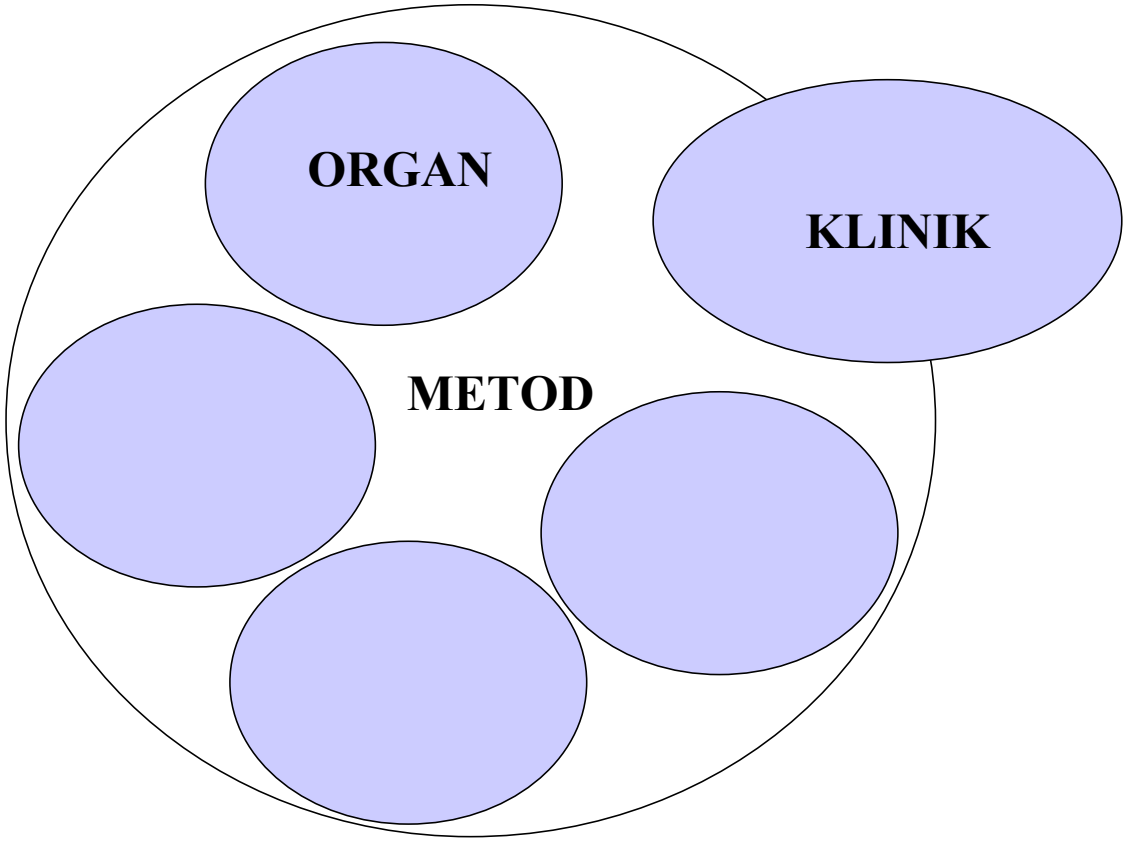
ORGAN
KLINIK
METOD

FORSKNING

- Utvecklar en metod
- Ger högst kompetens
- Får ”äga metoden” kliniskt

FORSKNING

- Utveckla kompetens

kräver

- Hög specialiseringskrav

kräver

- Subspecialisering av disciplinen

SJUKVÅRD

Subspecialisering (gren)

- neuro
- barn
- thorax
- buk
- skelett
- bröst
- allmän-radiolog
  - samt subspecialisering under grenspecialiteten

Hur bearbetar vi detta

1. Vi måste bli fler

2. Vi måste arbeta ”klokare”

3.Vi måste bli ”bättre” än icke BFM`are

Kognitiv ergonomi

- Operation – får ej störas, diagnostik i tyst rum
- Avdelning – rond med kliniker
- Mottagning – finns till hands ute i verksamheten, MR, CT, stödja ssk m.m.

FORSKNING

- Utveckla disciplinen
  - Pattern recognition (GLO-radiolog)
  - till
  - Patofysiologisk funktionell och molekylär förståelse (Kliniker)

Which is this most like?

Perceptual similarity – holistic

perceptual similarity

The two objects share common characteristics – similar colouring, similar overall shape, wings / flippers, tail – fin.
They look the same.

Available without analytical knowledge :
Pattern recognition, holistic processing

Causal similarity, conceptual

Conceptual Similarity

The two objects share common conceptual features (mammals) – live birth, lactation, lungs, livers, etc.

Available only with specific analytical knowledge :
Causal reasoning

Dual Processing

System 1

Snabb, omedveten, igenkänning,

“just” pattern recognition–”gloradiolog

System 2

Långsam, logisk, konseptuell,

energi-intensiv

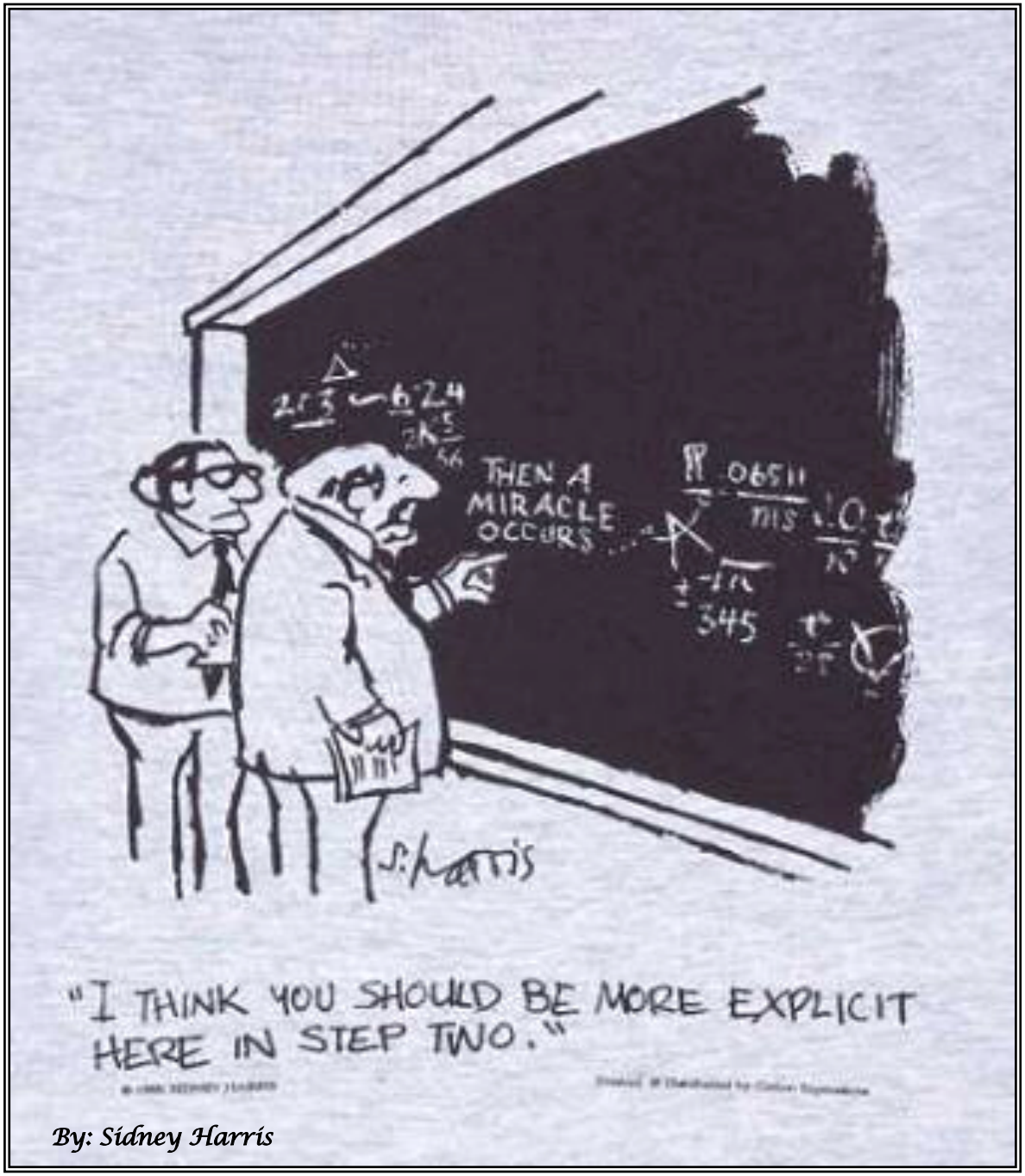

By: Sidney Harris

Vad kommer att vara viktigast i framtiden

1. Att tolka bilden (kommer i den digitala världen att kunna göras av andra än de ”lokalt” närvarande)

2. Sätta in det i sitt kliniska sammanhang (selektiva konferenser)

3. Att förstå bildens innehåll utifrån: anatomi, patofysiologi, funktionellt och molekylärt innehåll

Vad kommer att kännetecknа framtidens imaging?

1. Vi kommer att gå från,Evidensbaserad medicin, till utfalls relaterad medicin.

2. I detta kommer Imaging att gå från, generell Imaging, till ” Individualized medicine” till ”precision medicine”, vilket kommer att ställa krav på Imaging av individens phenotyp.

“If I would asked my customers what they wanted, they would have said a faster horse”.

– Henry Ford



Charles Darwin (1809-1882)

Who are the survivors?



Charles Darwin (1809-1

Who are the survivors?

- Not the strongest

- Not the smartest



Who are the survivors?

Not the strongest

- Not the smartest

But

- those who can adapt to change